

Sœurs de la Providence de Saint Paul de Kara  
Centre Médico-Social Saint Luc  
Tél : (228) 93 66 39 88

## DERMATOLOGIE (CONSULTATION)

Vous qui avez des maladies de la peau :

- les **gros boutons** sur le corps qui ne **guérissent pas**,
- Les **gros abcès**,
- Les **grandes plaies** qui ne **guérissent pas**
- Les **plaies** au niveau du **sexe**,
- des **maladies des ongles**,
- des **taches** sur la peau depuis **plusieurs mois**,
- des **cicatrices chéloïdes** : **grosses ou petites**,

Faites-vous faire consulter et soignés :

- Lieu : **Centre de Santé Saint Luc de Tchannadè**
- Période : **19 Février au 01er Mars 2018.**

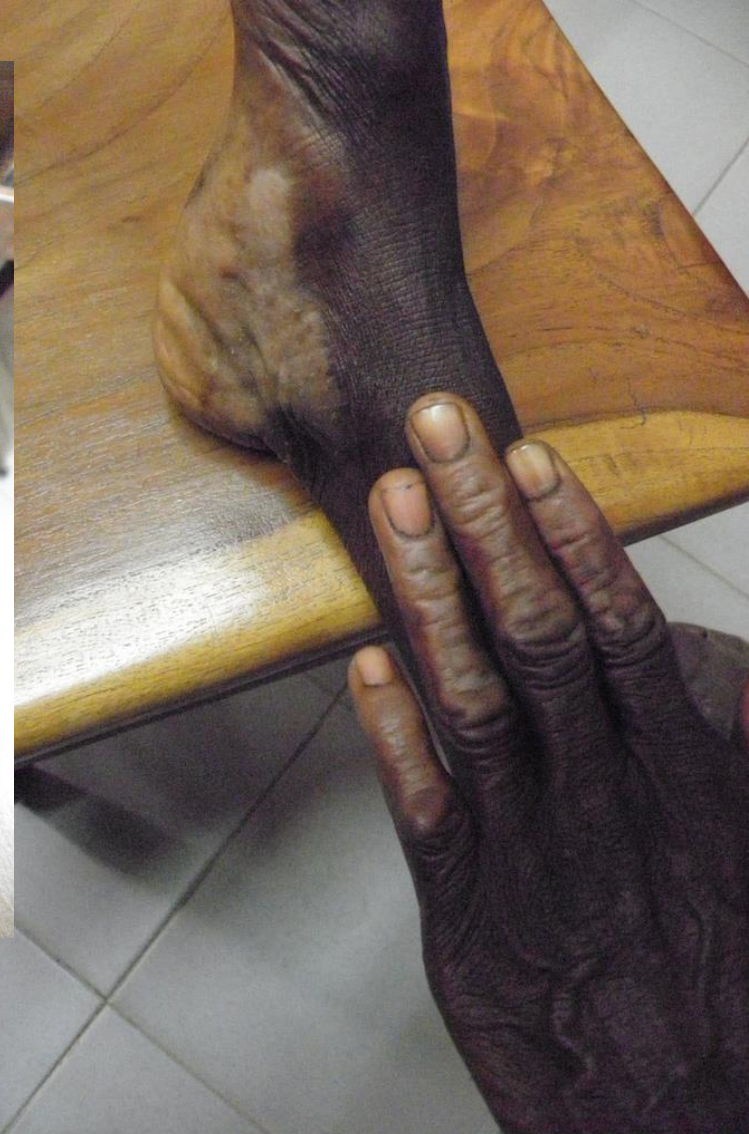
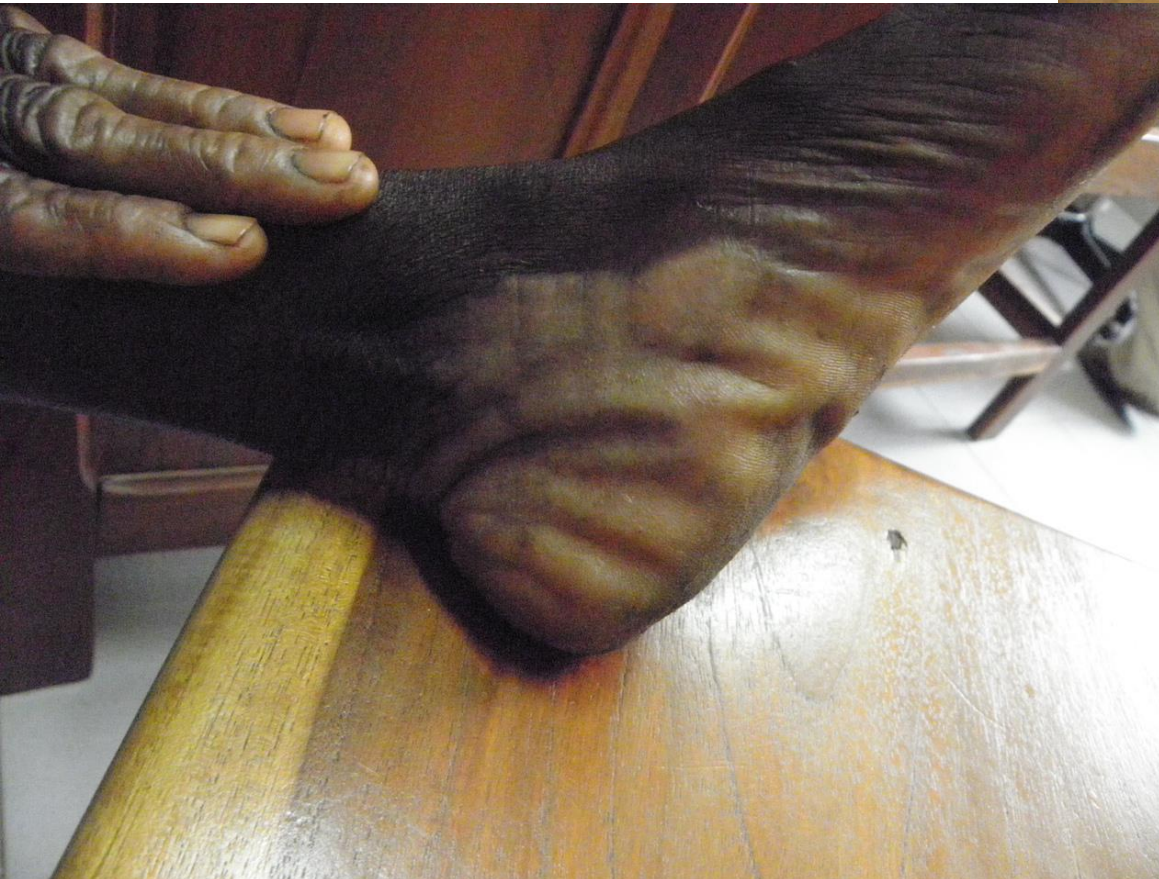Profitez de la mission de travail d'un **médecin français spécialiste des plaies et des maladies de la peau.**

NB: Se munir d'un **carnet de santé.**



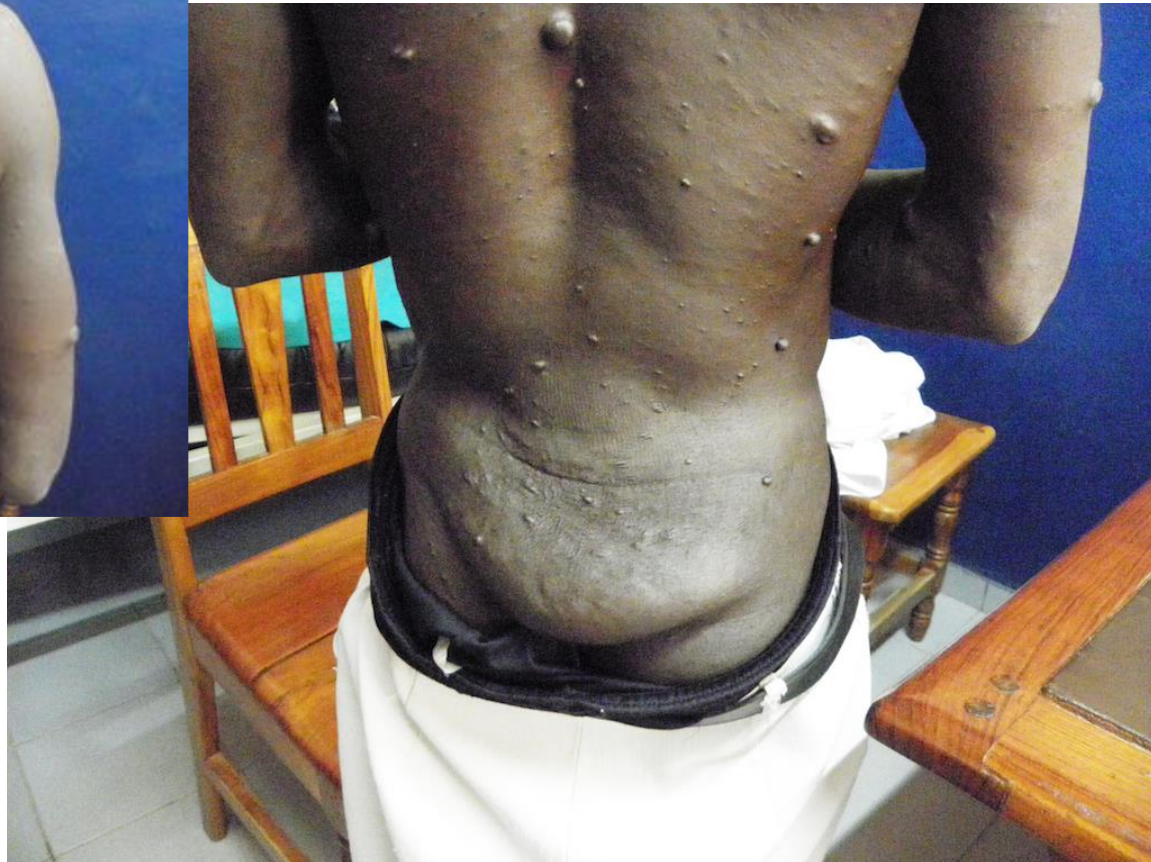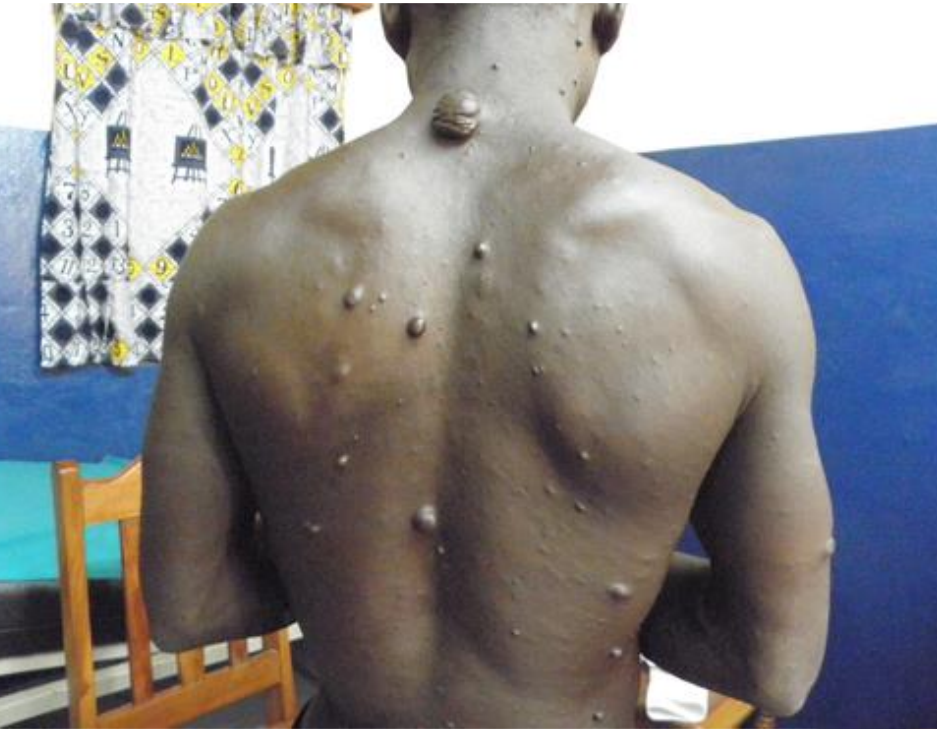La Directrice

# Infiltrats en nappe de la face interne du talon gauche et des doigts de la main gauche



*Une biopsie a été faite*

# Neurofibromatose de Recklinghausen



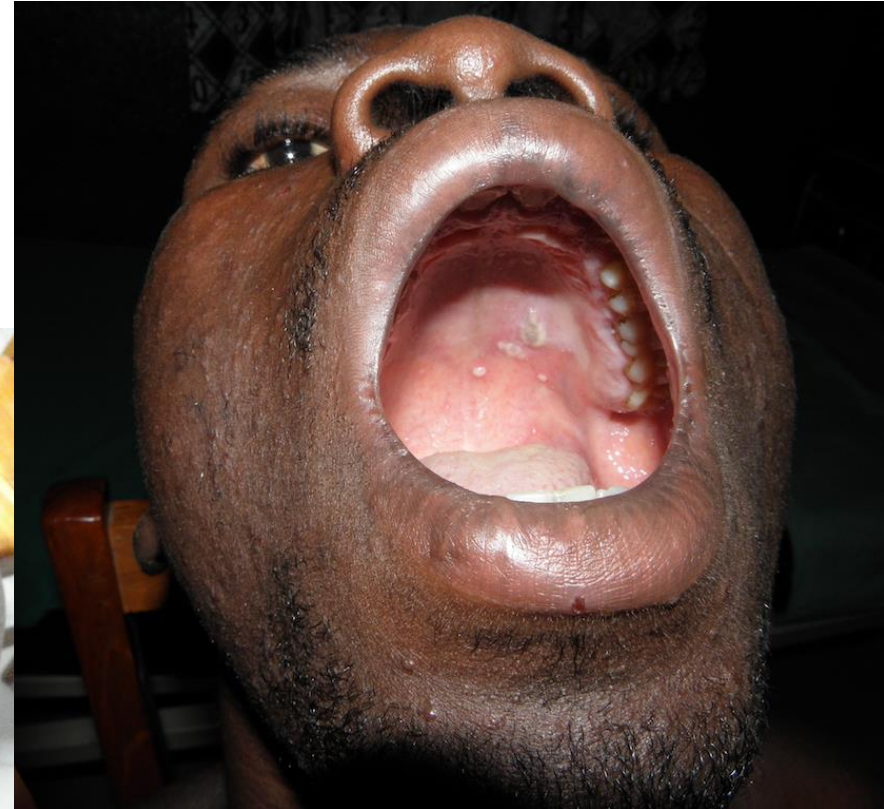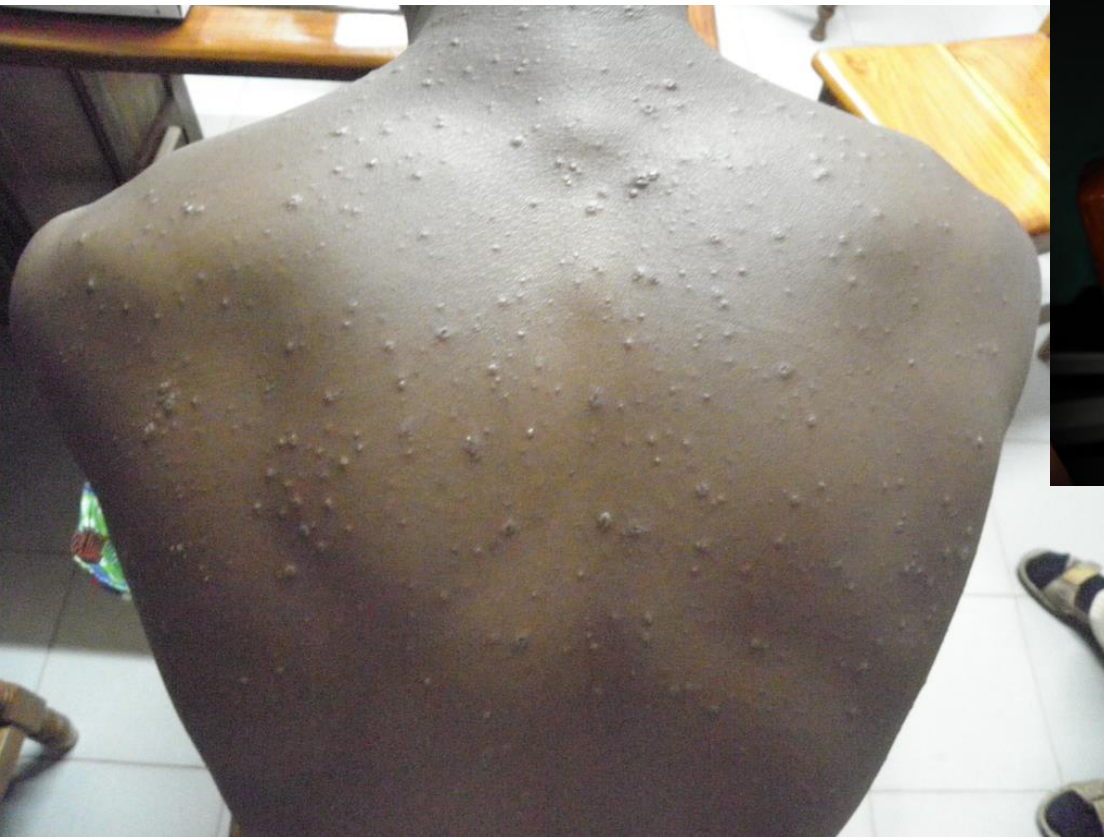Avec présence, en bas du dos, d'une « tumeur royale »



**Varicelle étendue  
chez un enfant**

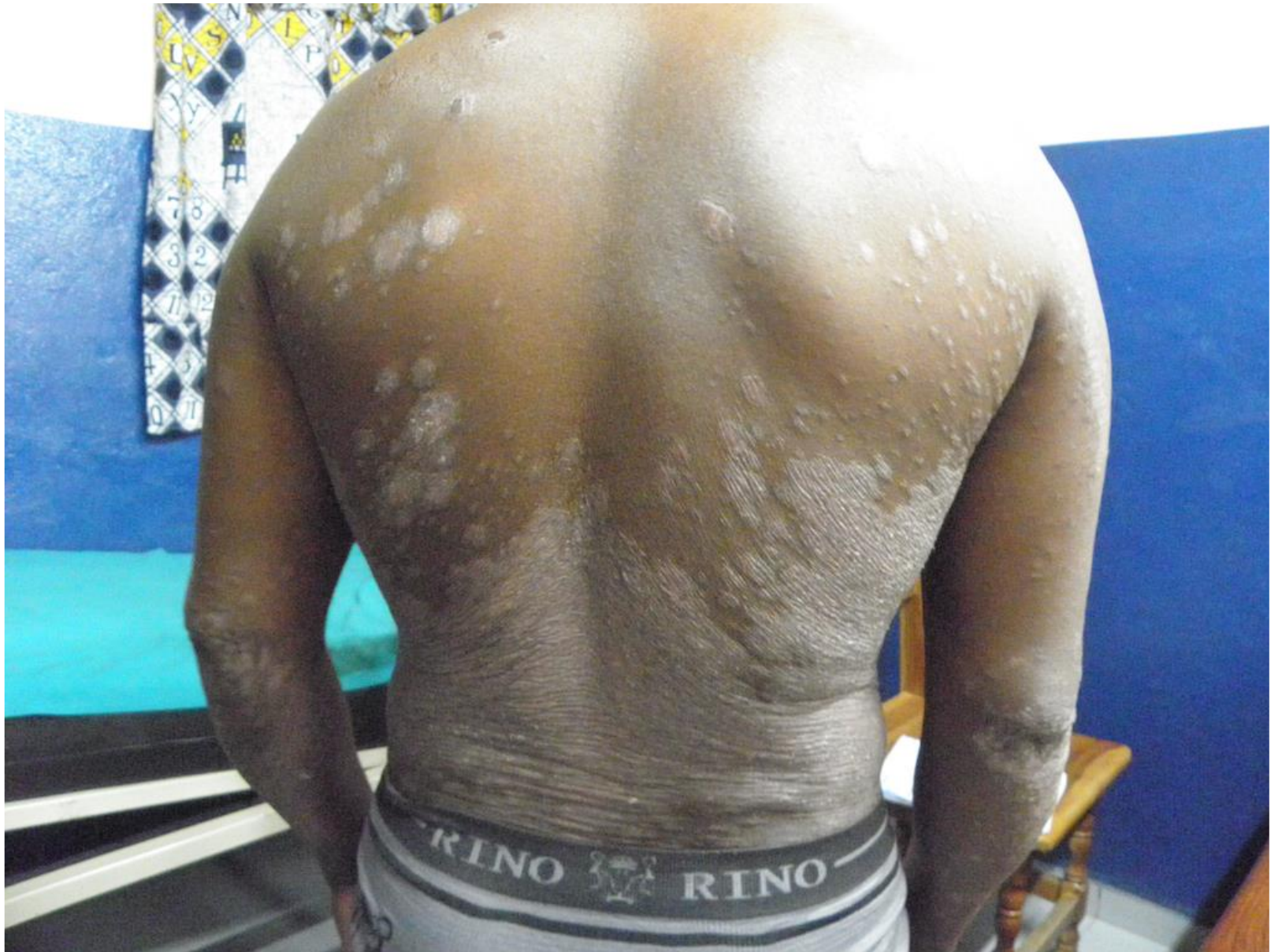# Varicelle étendue chez un adulte

Associée à une altération  
de l'état général

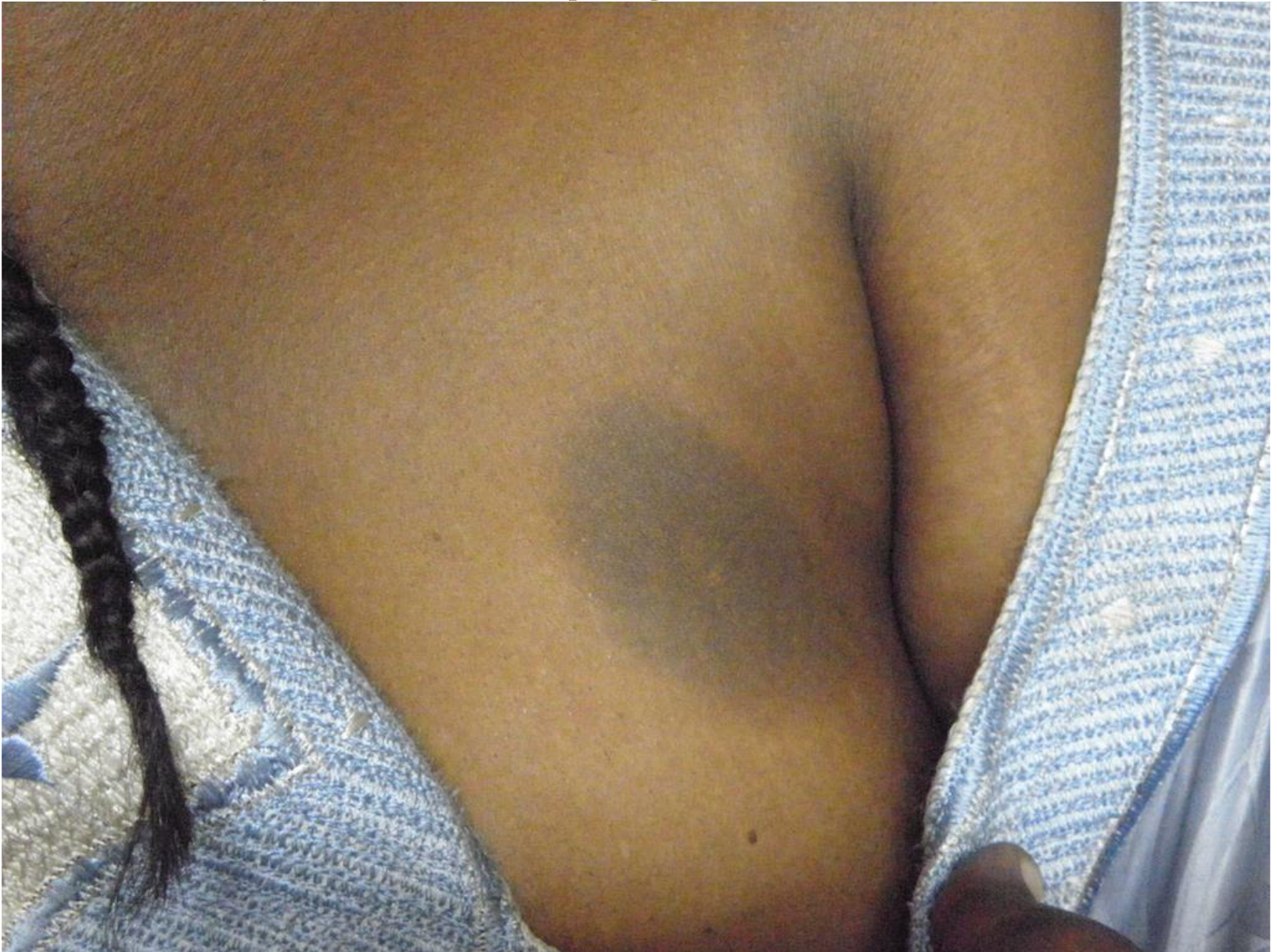

et une localisation  
endo-buccale

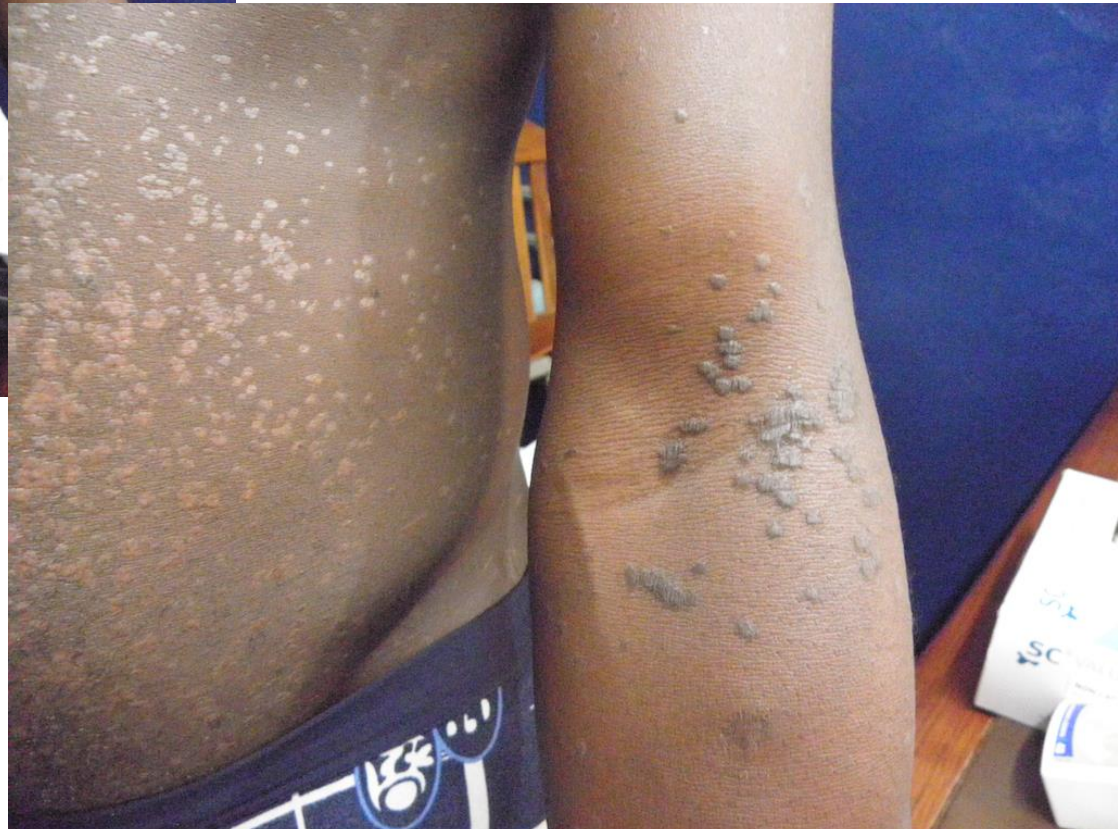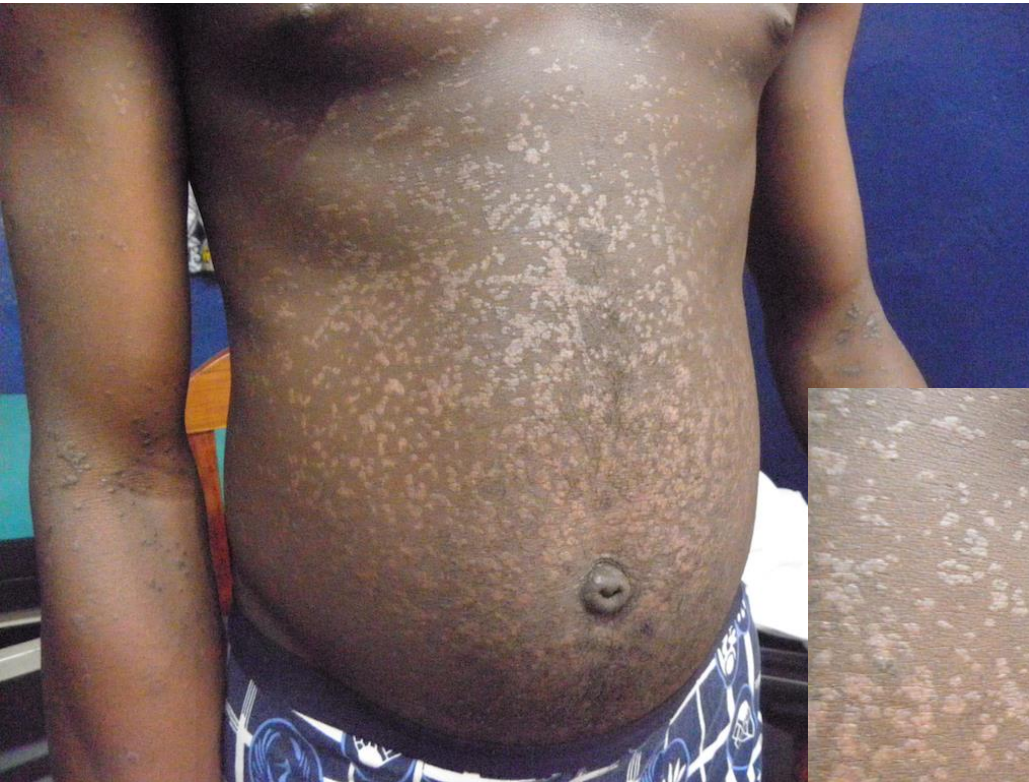# Psoriasis en nappe



# Érythème pigmenté fixe



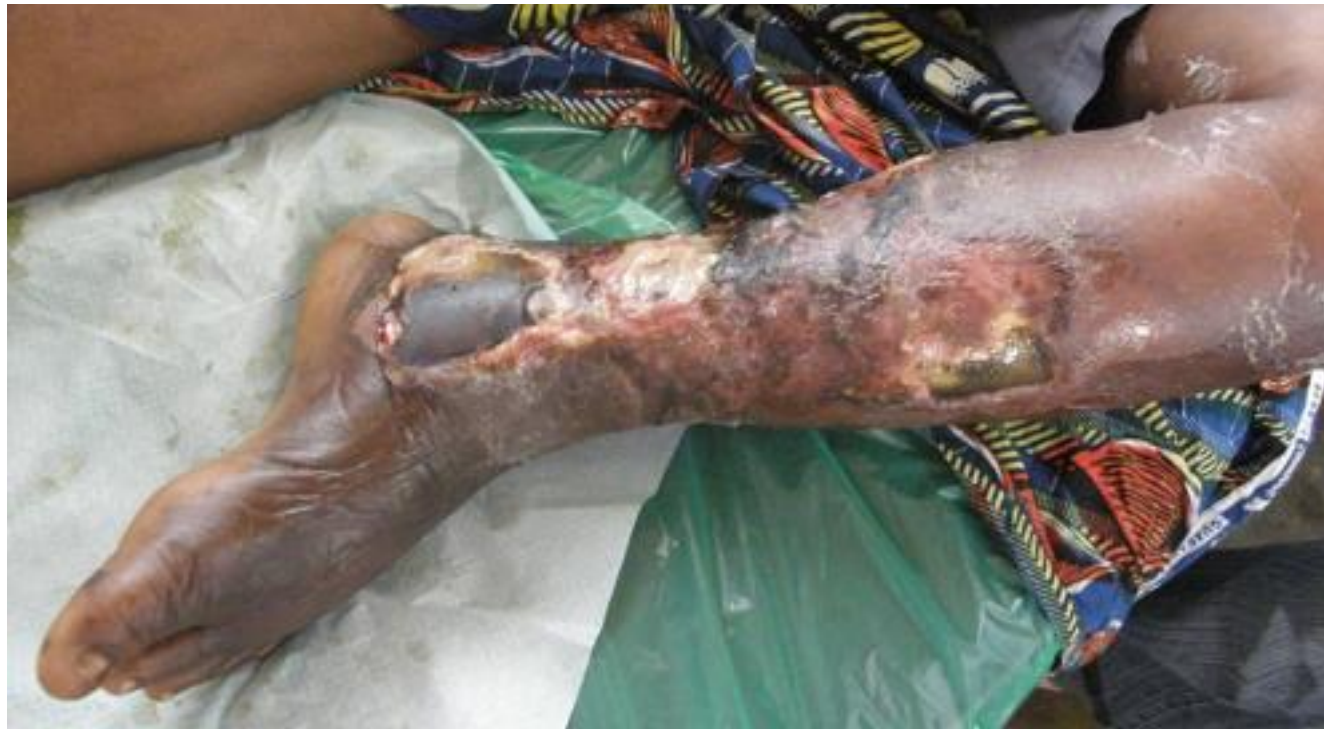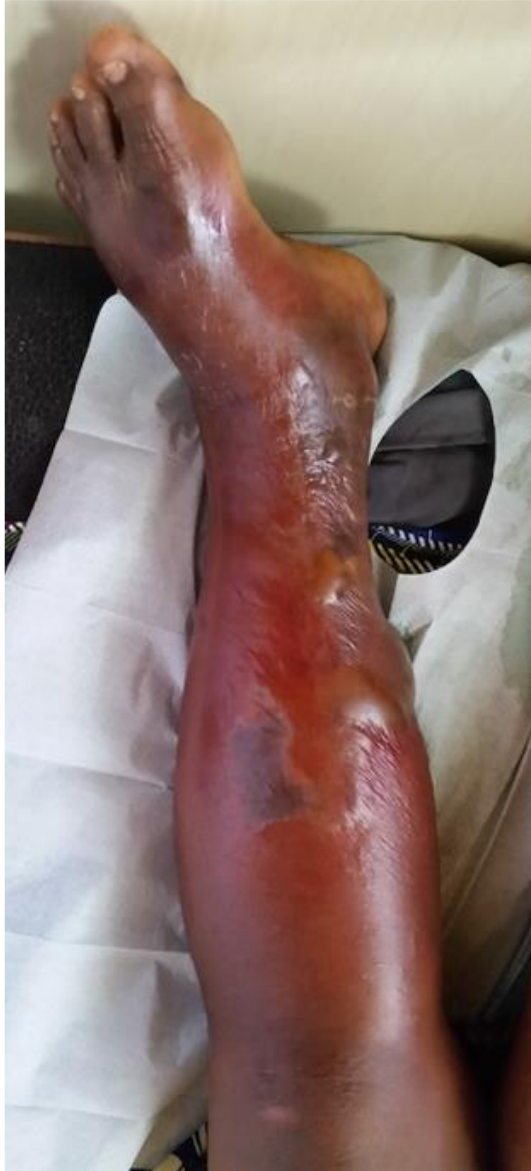# Pityriasis versicolor verruqueux





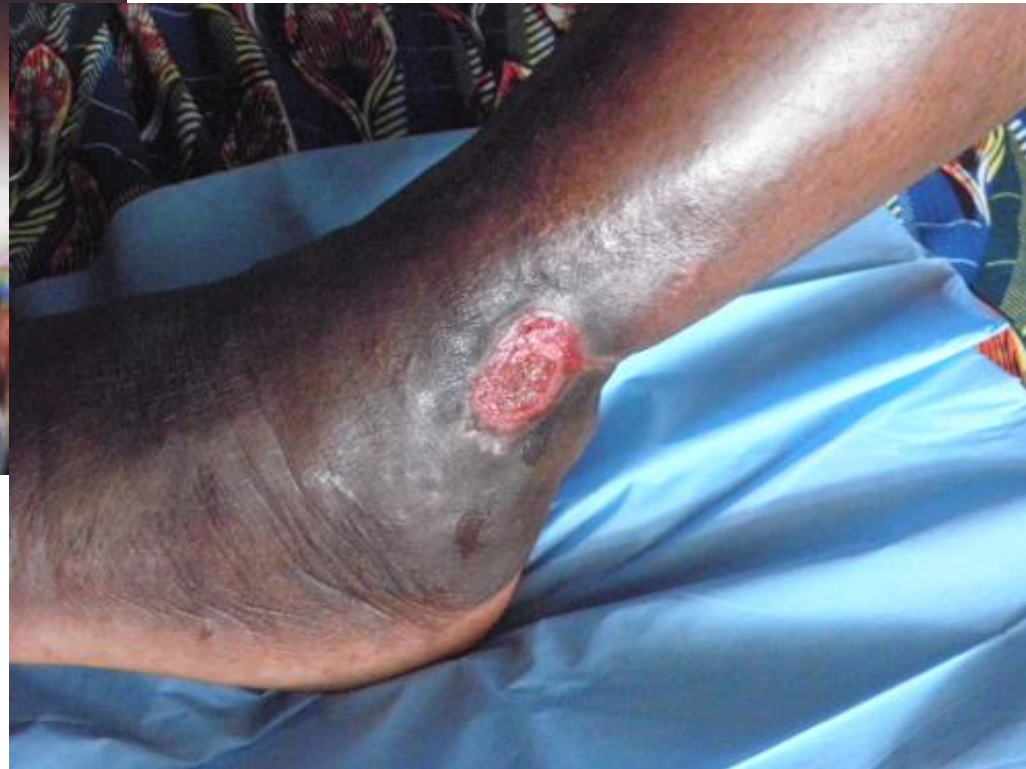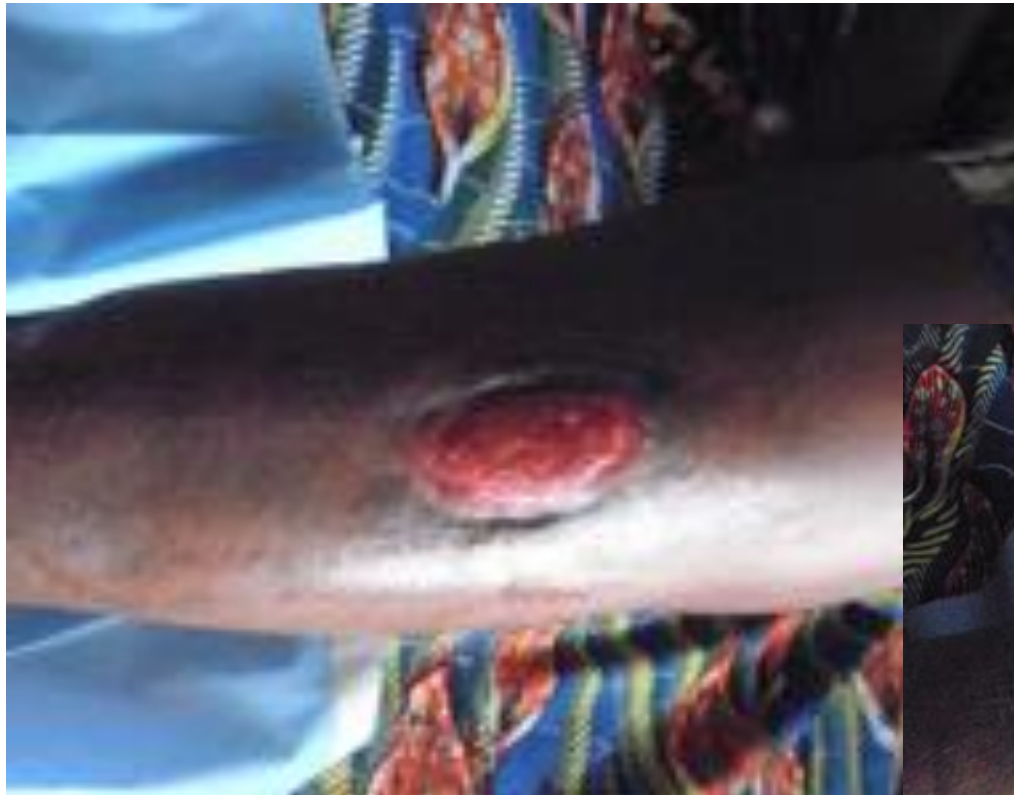# Cellulite nécrosante

Chez une femme de 44 ans blessée par un objet contondant au niveau de la jambe gauche



# Cellulite nécrosante suite

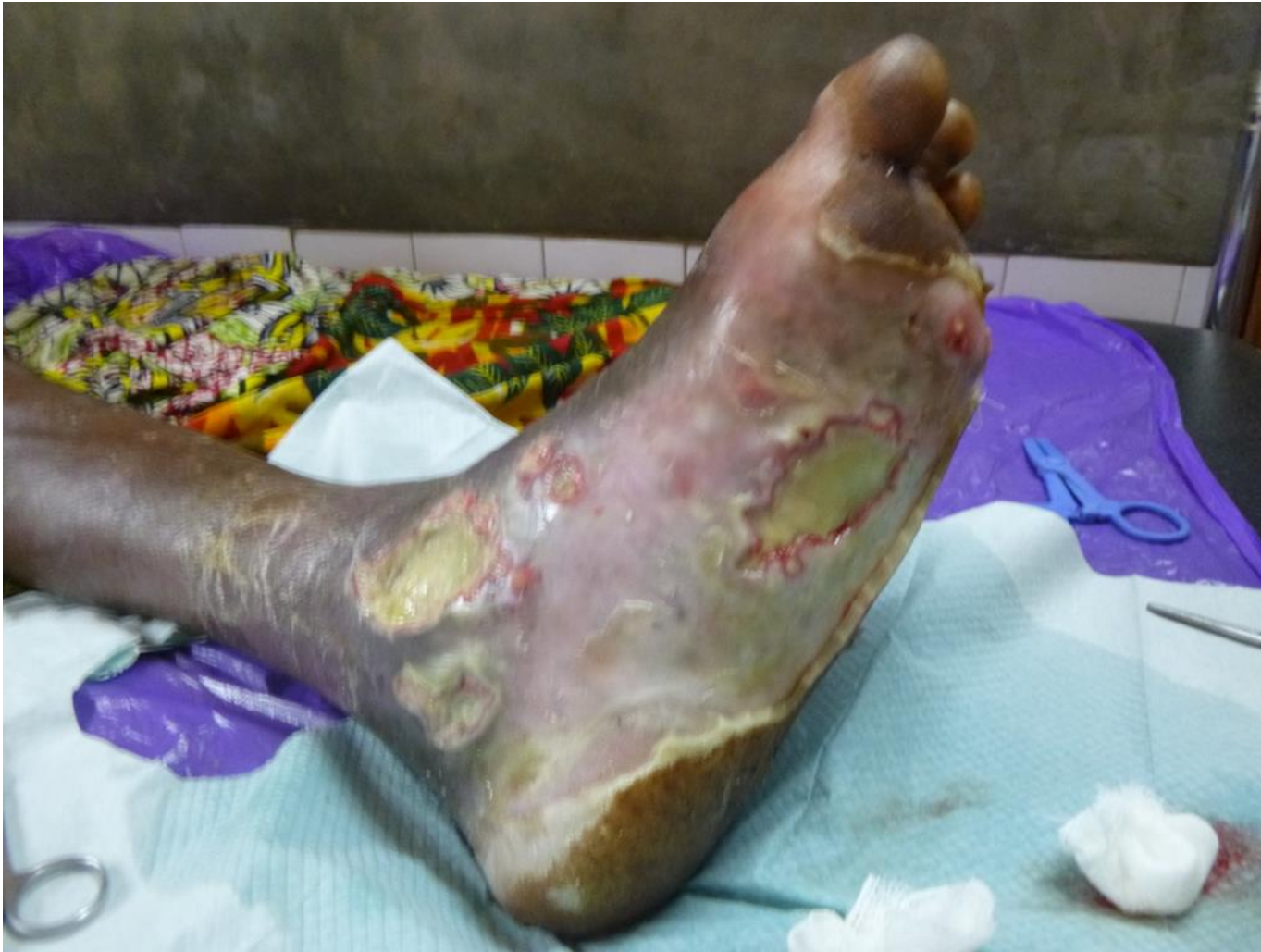Evolution après cicatrisation dirigée par pansements  
alginate et hydrofibre



associée à une  
antibiothérapie

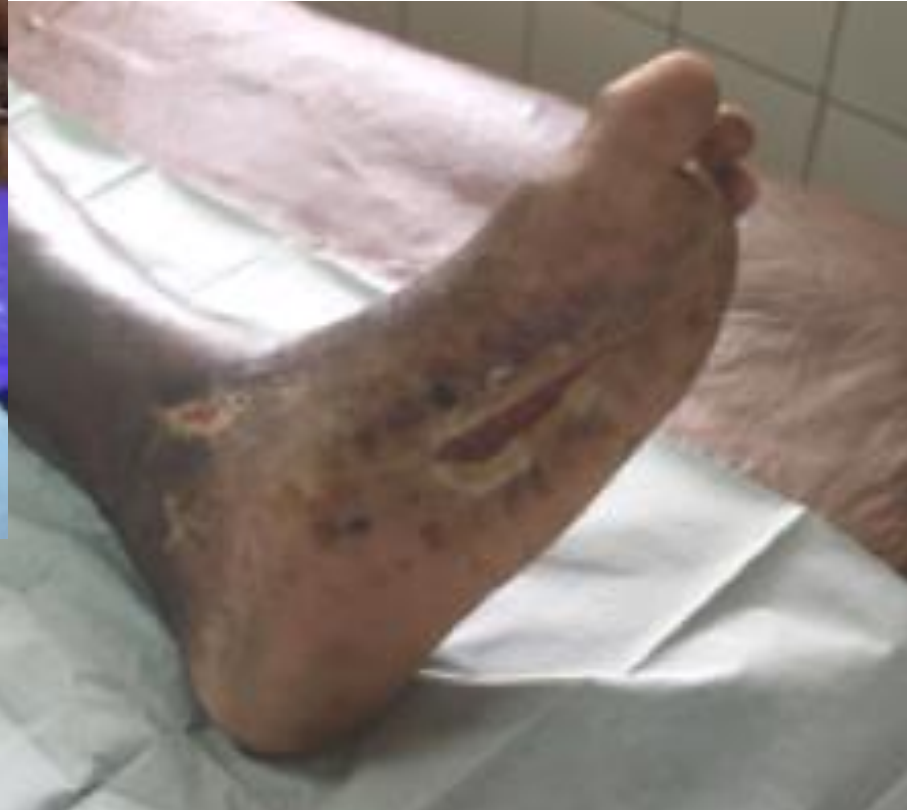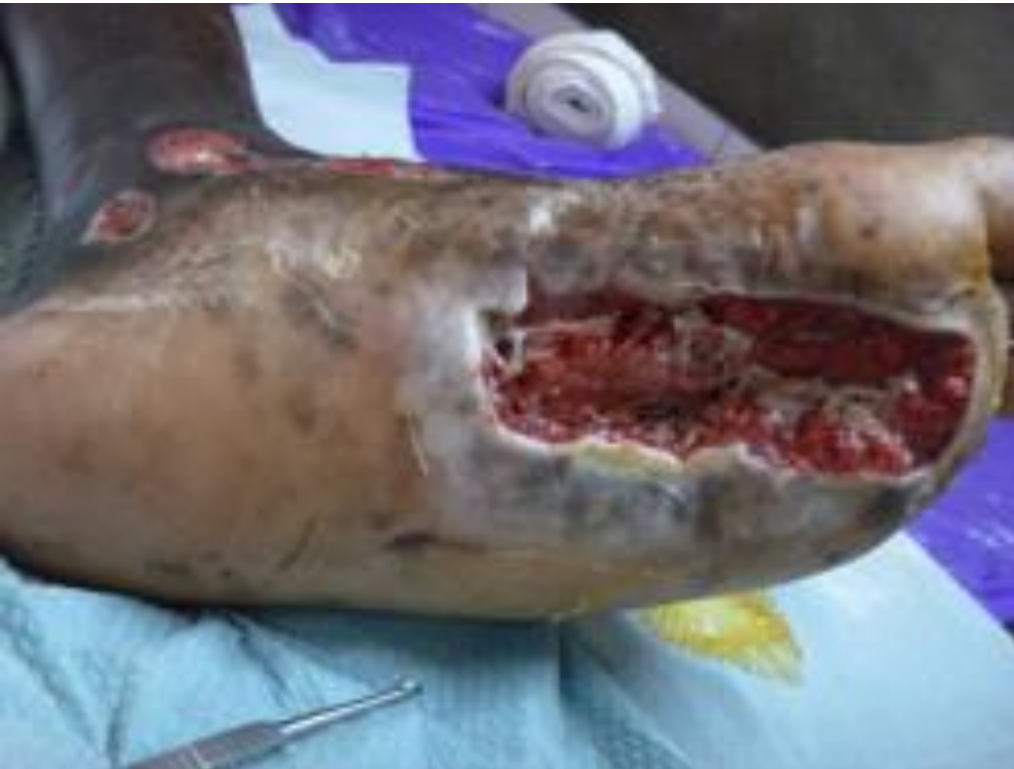# Plaie creusante fibreuse avec surinfection

Chez un homme de 60 ans, blessé par un objet contondant au niveau de la plante du pied droit.



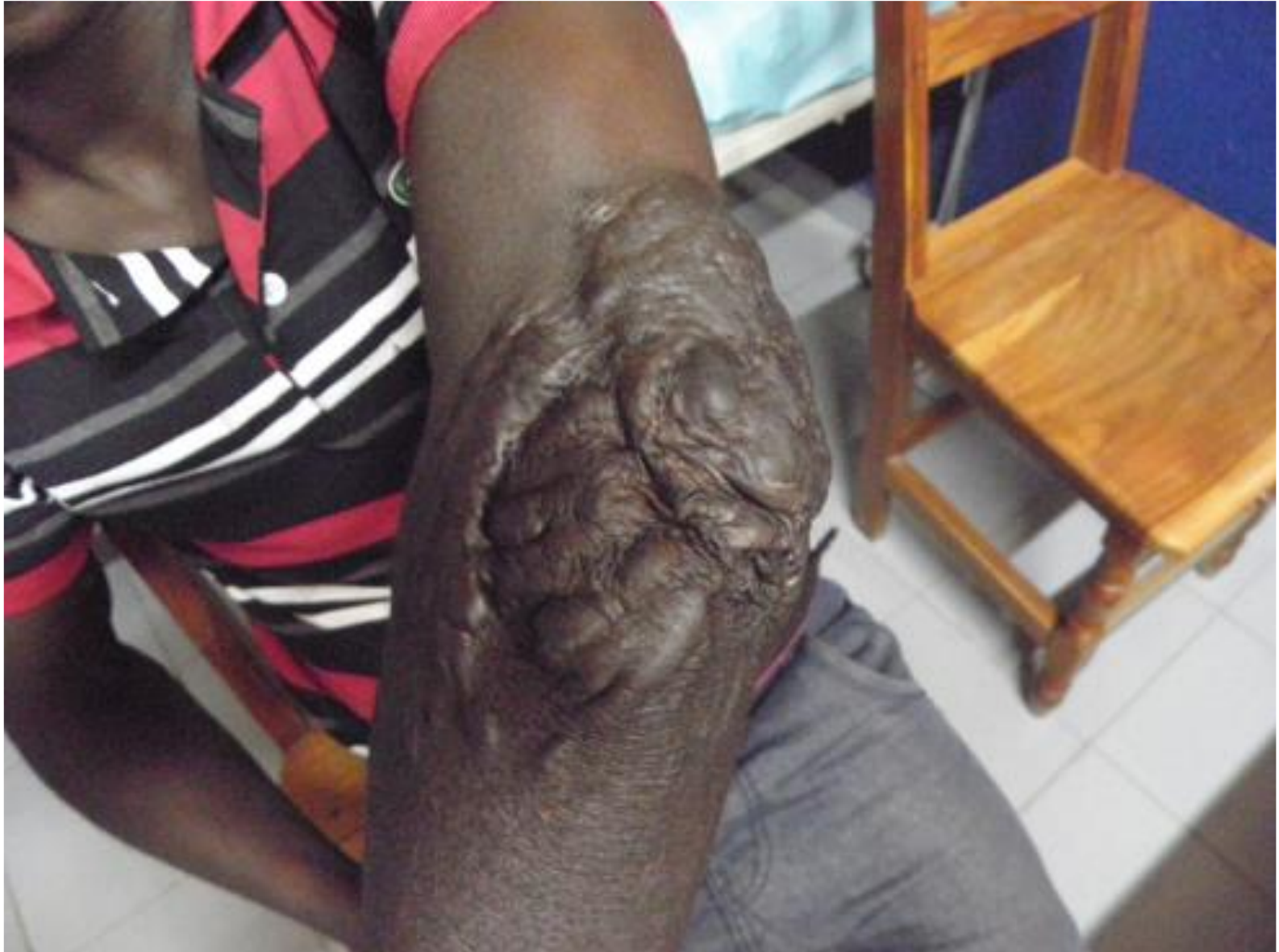# Plaie creusante fibreuse avec surinfection

Évolution après détersion chirurgicale puis cicatrisation dirigée par pansements alginates

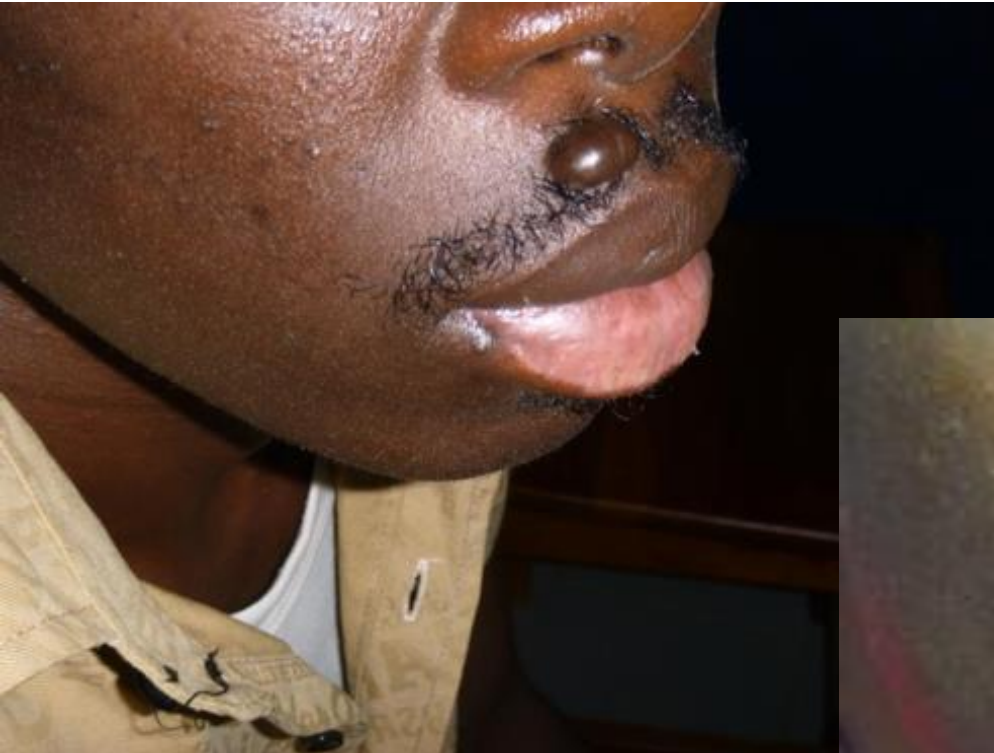

associées à une  
antibiothérapie

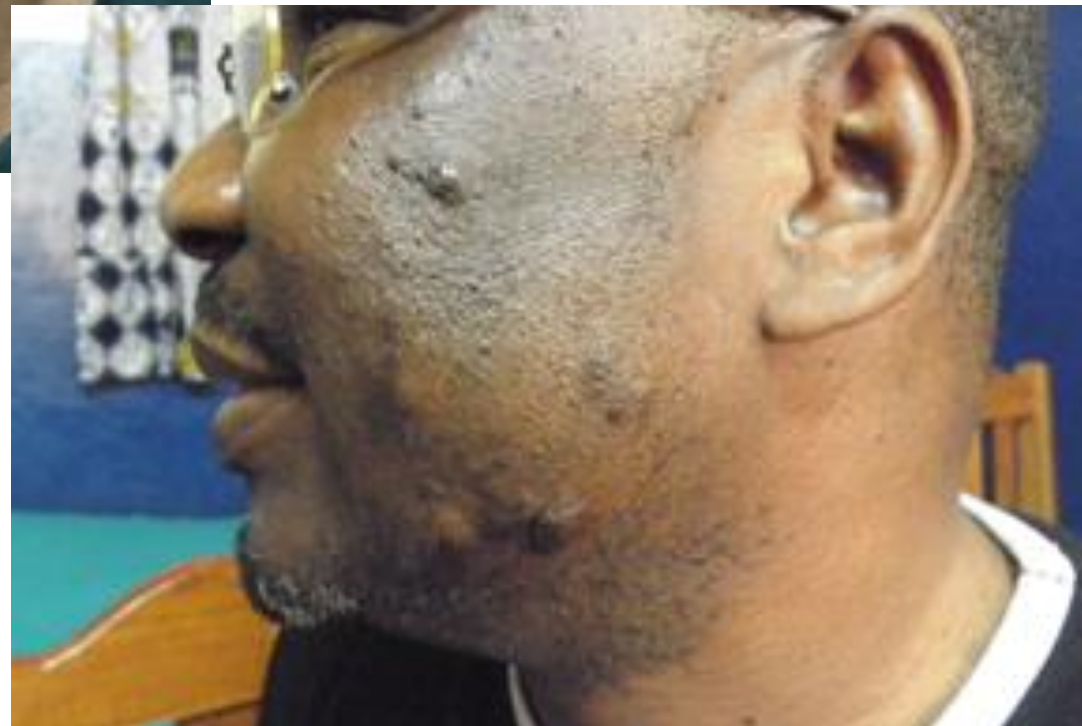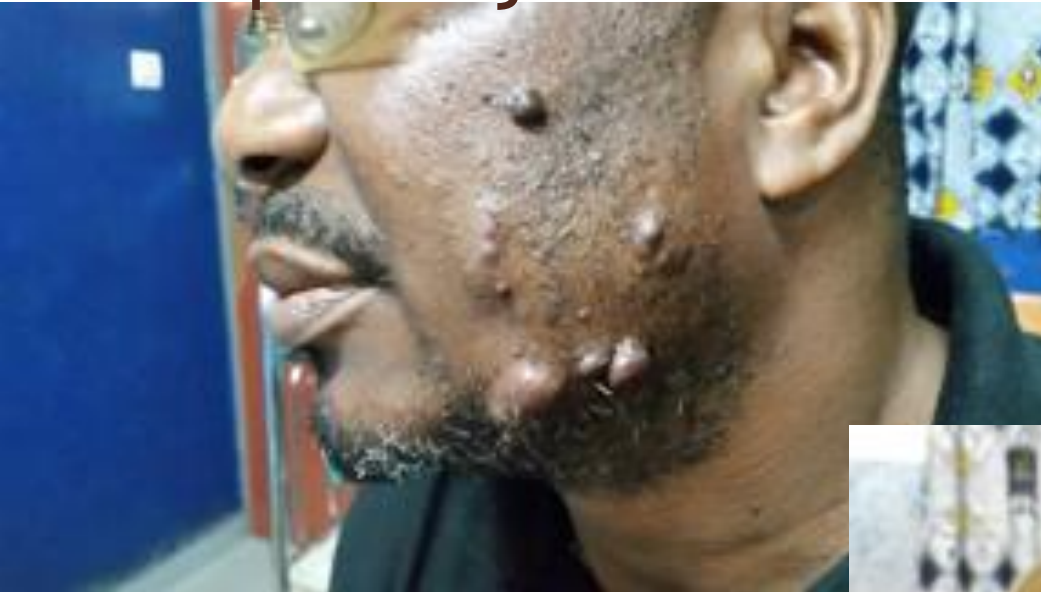# Cicatrices chéloïdes suite à une brûlure



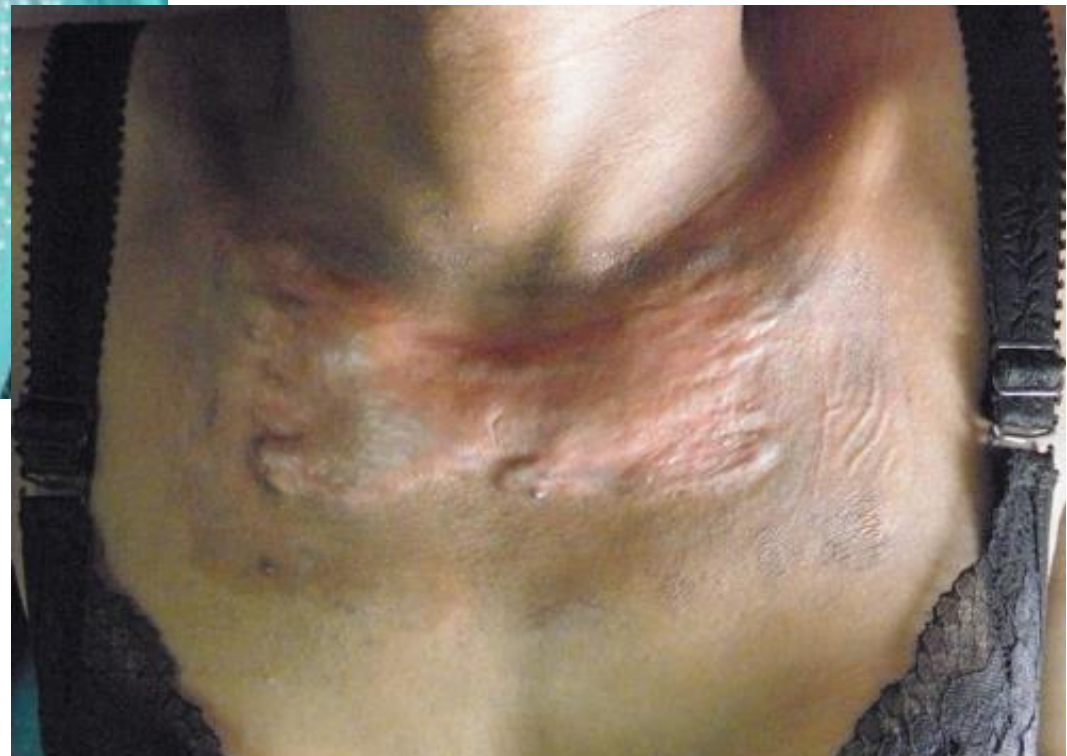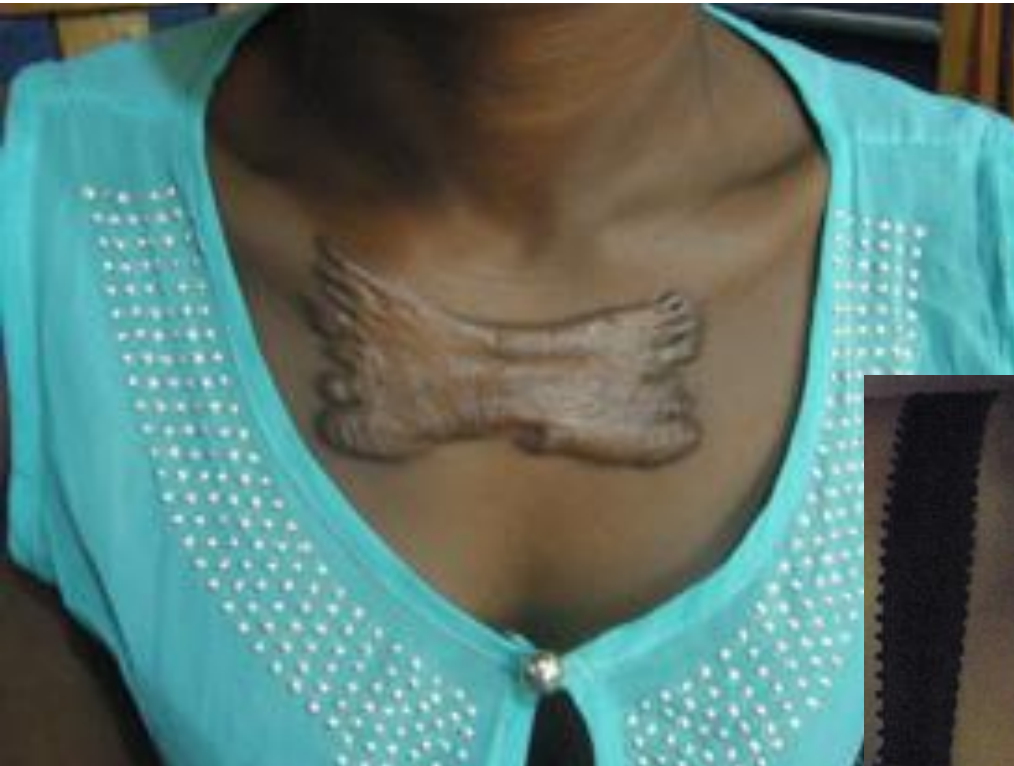# Évolution de cicatrices chéloïdes après injection de Kenacort au Dermojet



# Évolution de cicatrices chéloïdes après injection de Kenacort au Dermojet

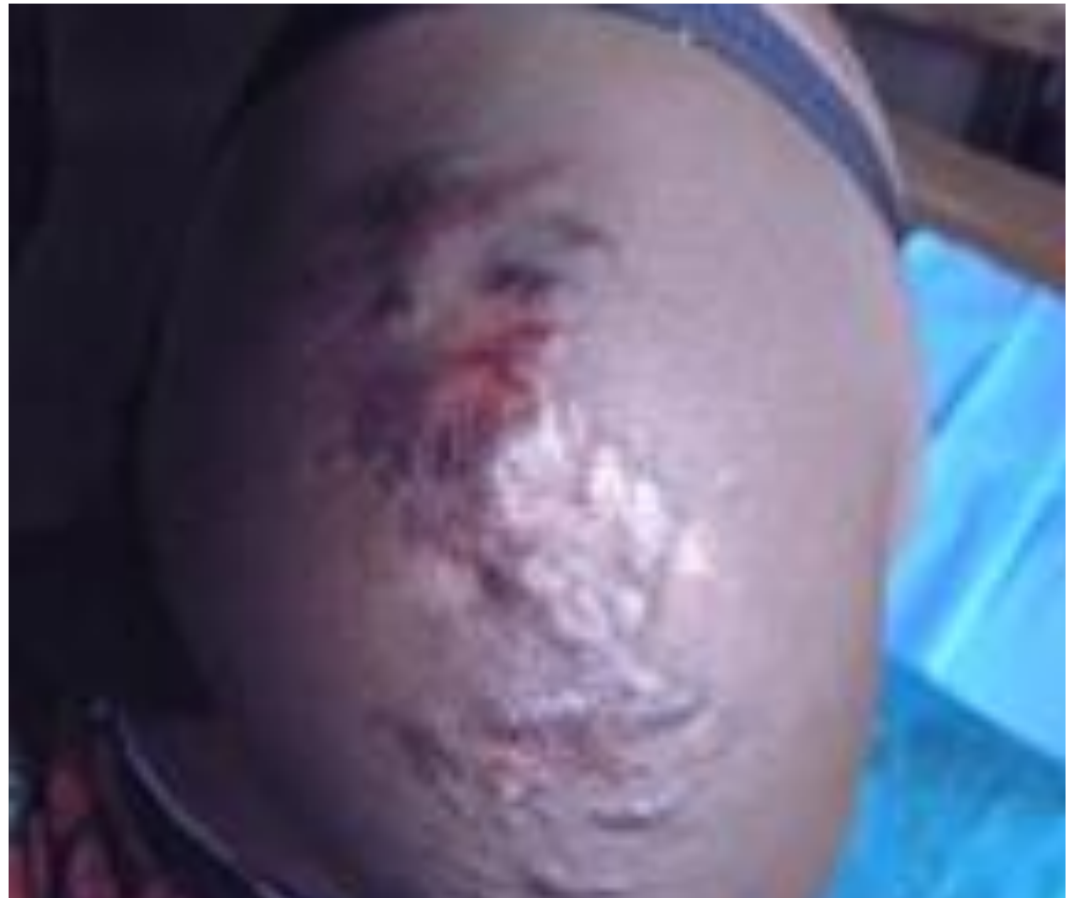
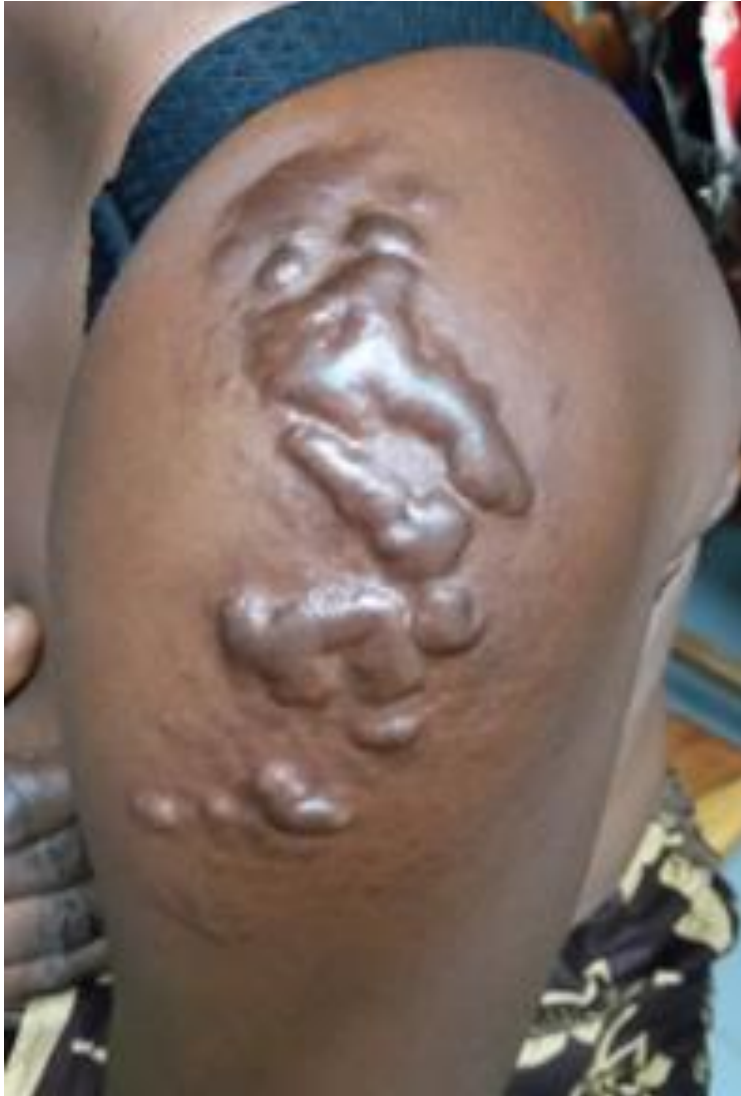
# Évolution de cicatrices chéloïdes après injection de Kenacort au Dermojet

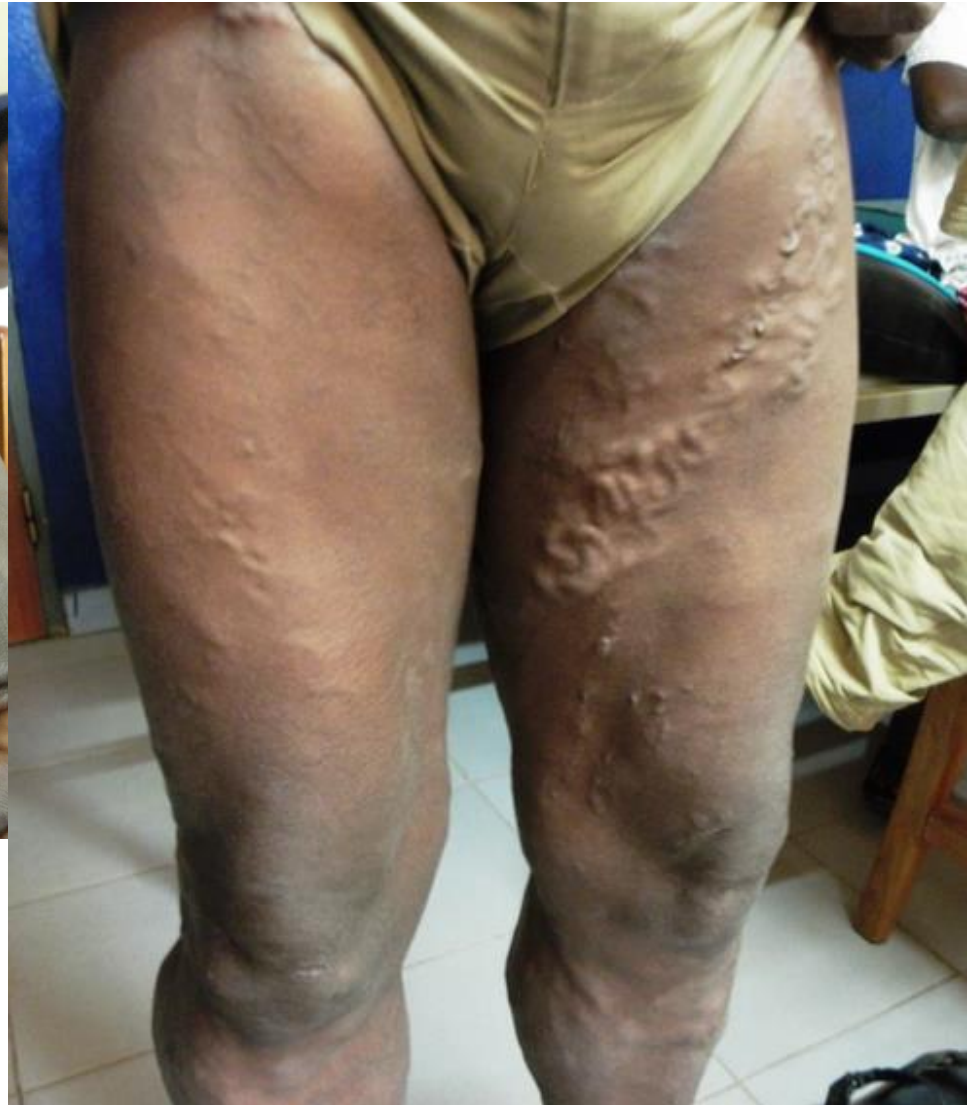
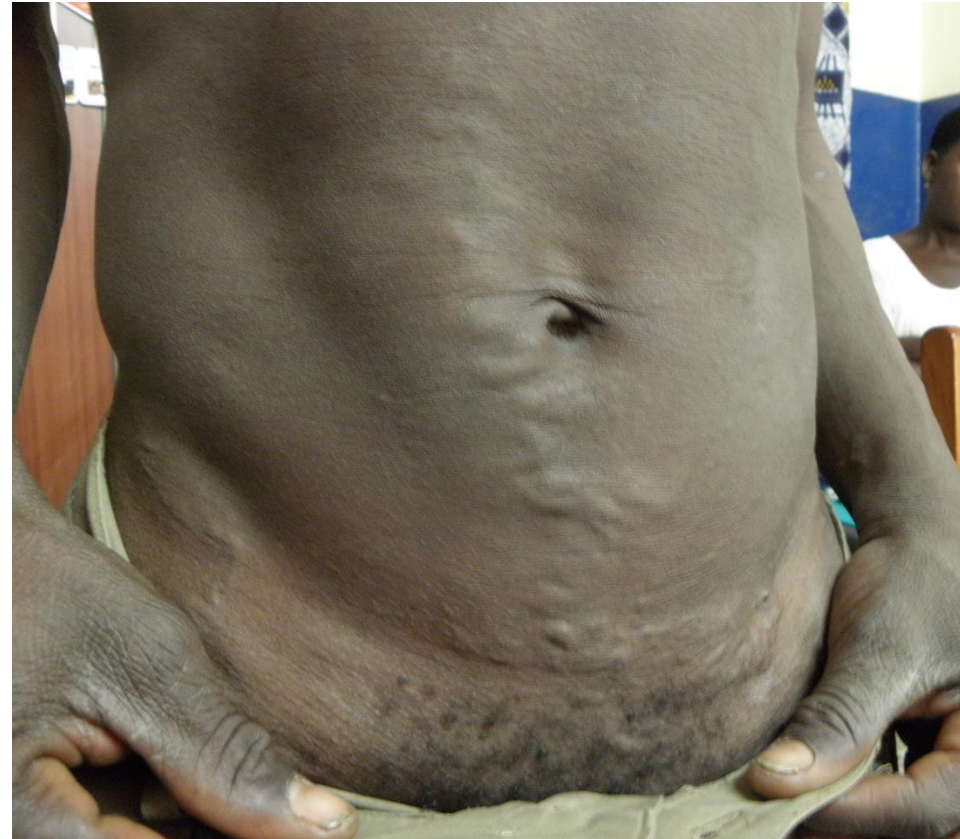


# Évolution de cicatrices chéloïdes après injection de Kenacort au Dermojet



# Circulation veineuse superficielle apparente au niveau du bassin et du membre inférieur



L'échographie abdominale n'a pas révélé d'obstacle

# Oreillons chez un adulte

associant parotidite et orchite unilatérale gauche

