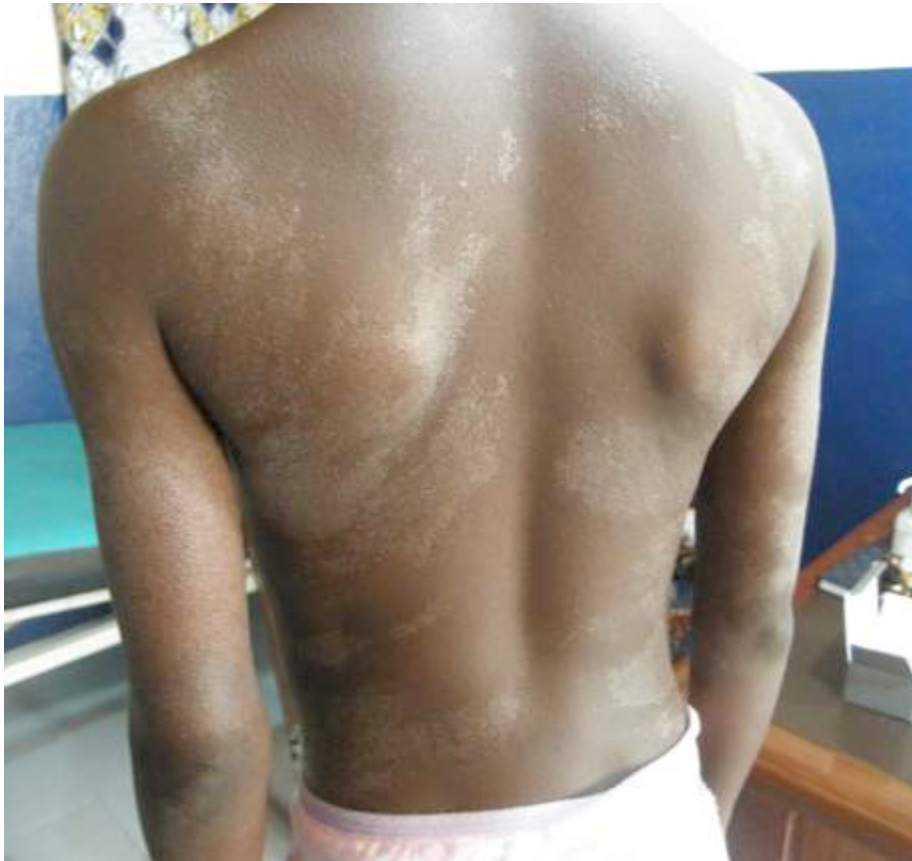
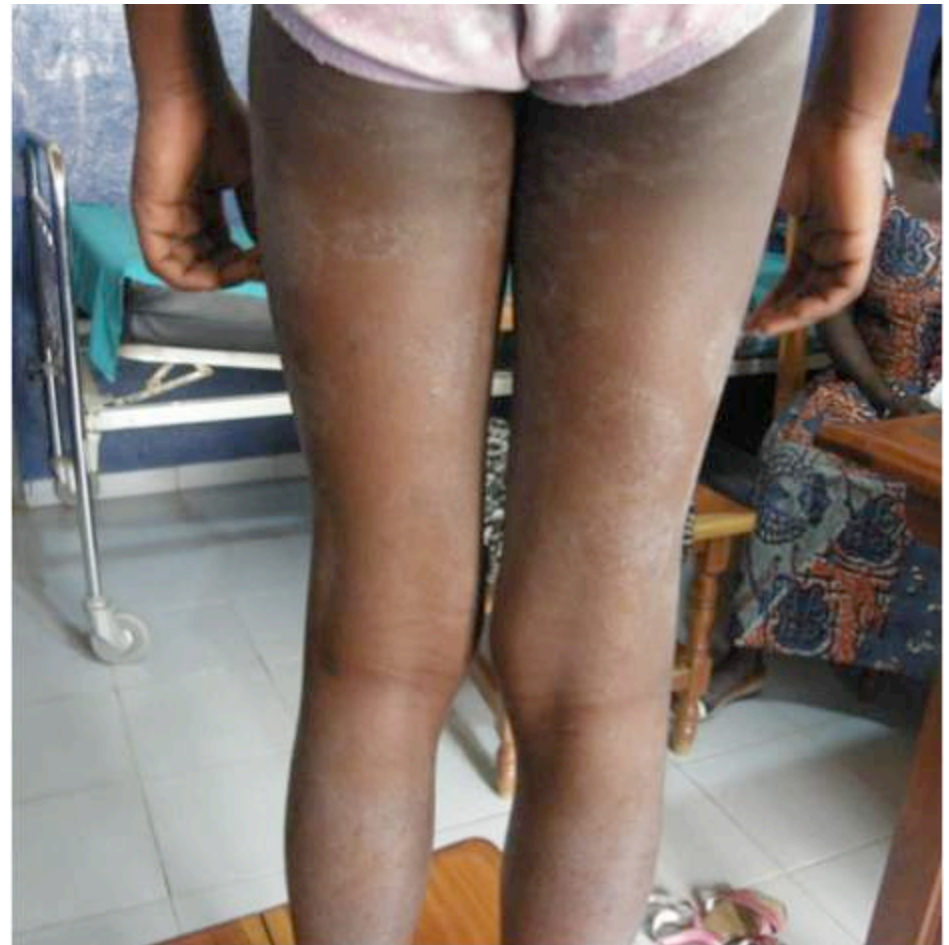
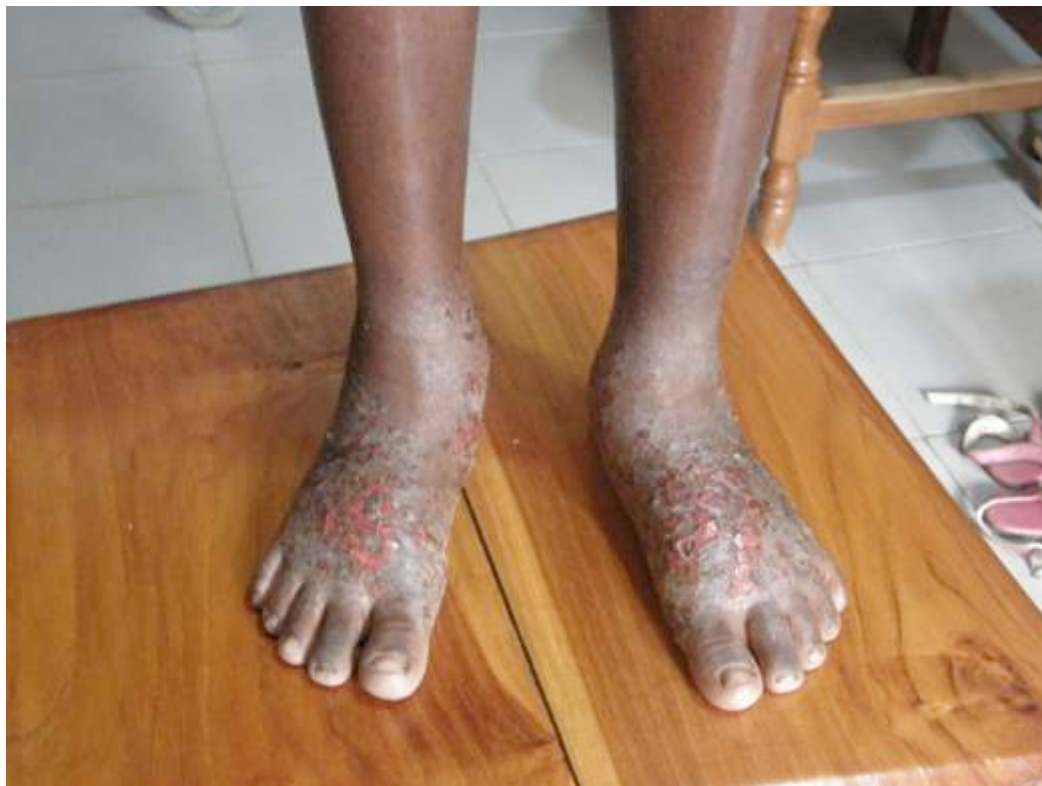

Eczéma généralisé



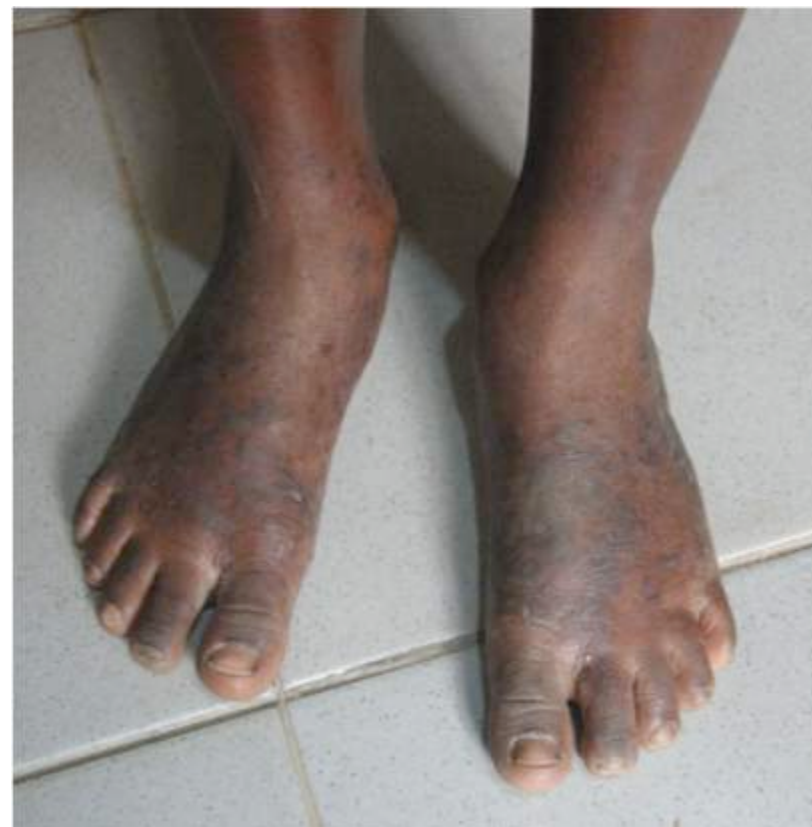

Avant traitement

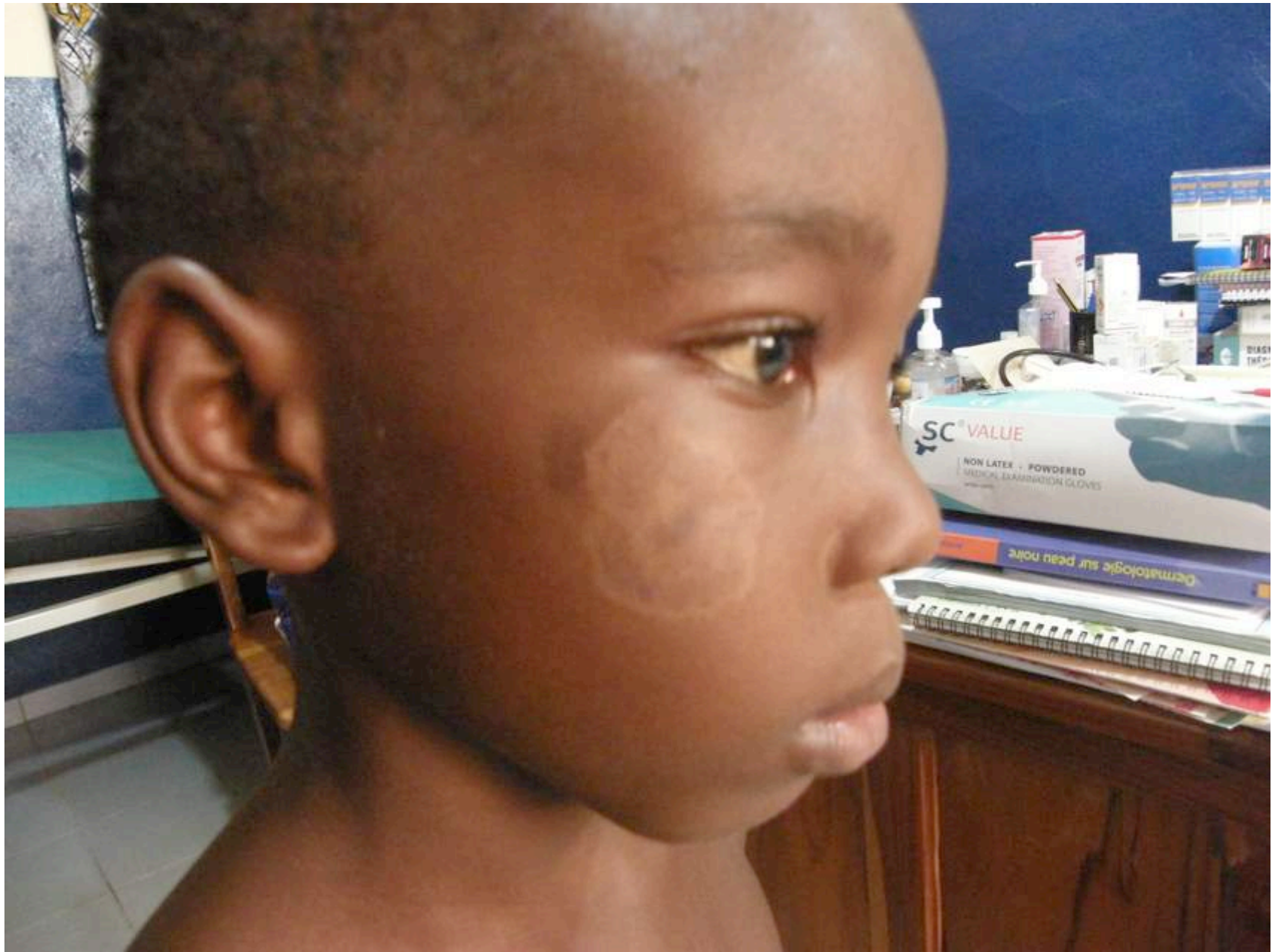Fillette soignée pour
Eczéma généralisé
avec surinfection au niveau des pieds

Traité par

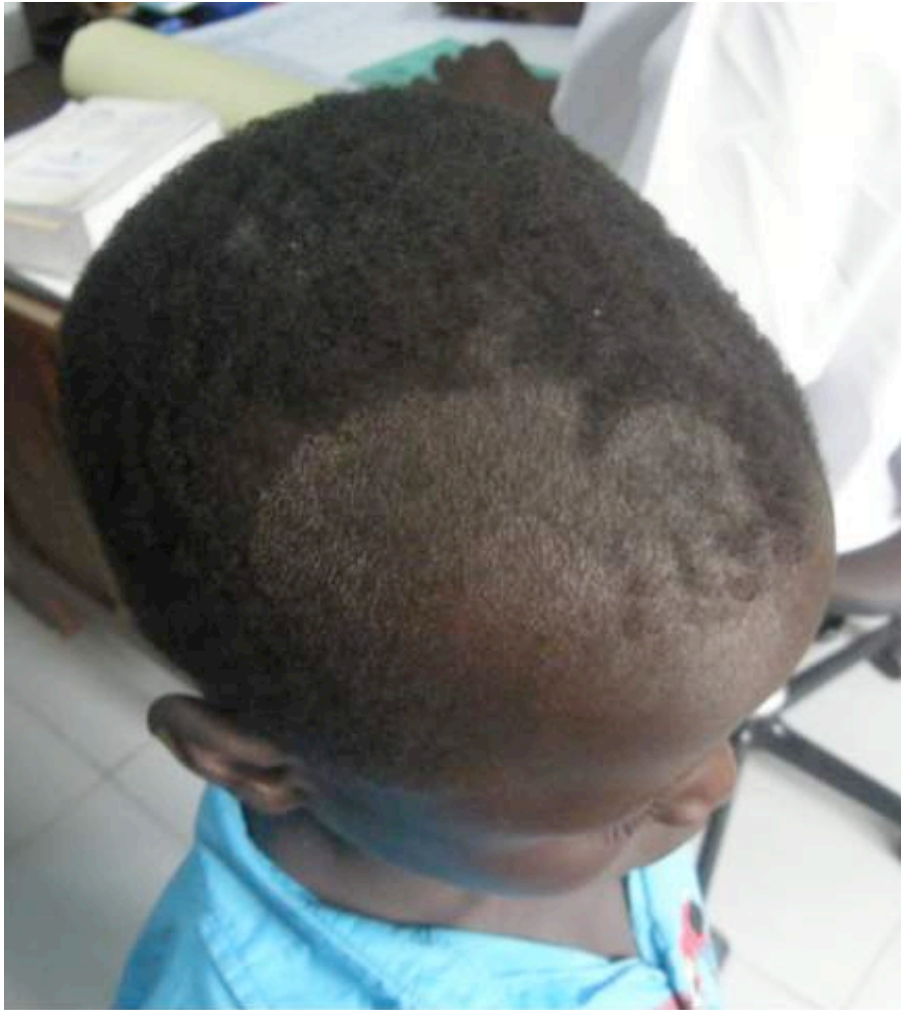- ORBENINE cps 500mg :
2g/jour pendant 7 jours
- DIPROSONE crème :
1 application le soir 7 jours



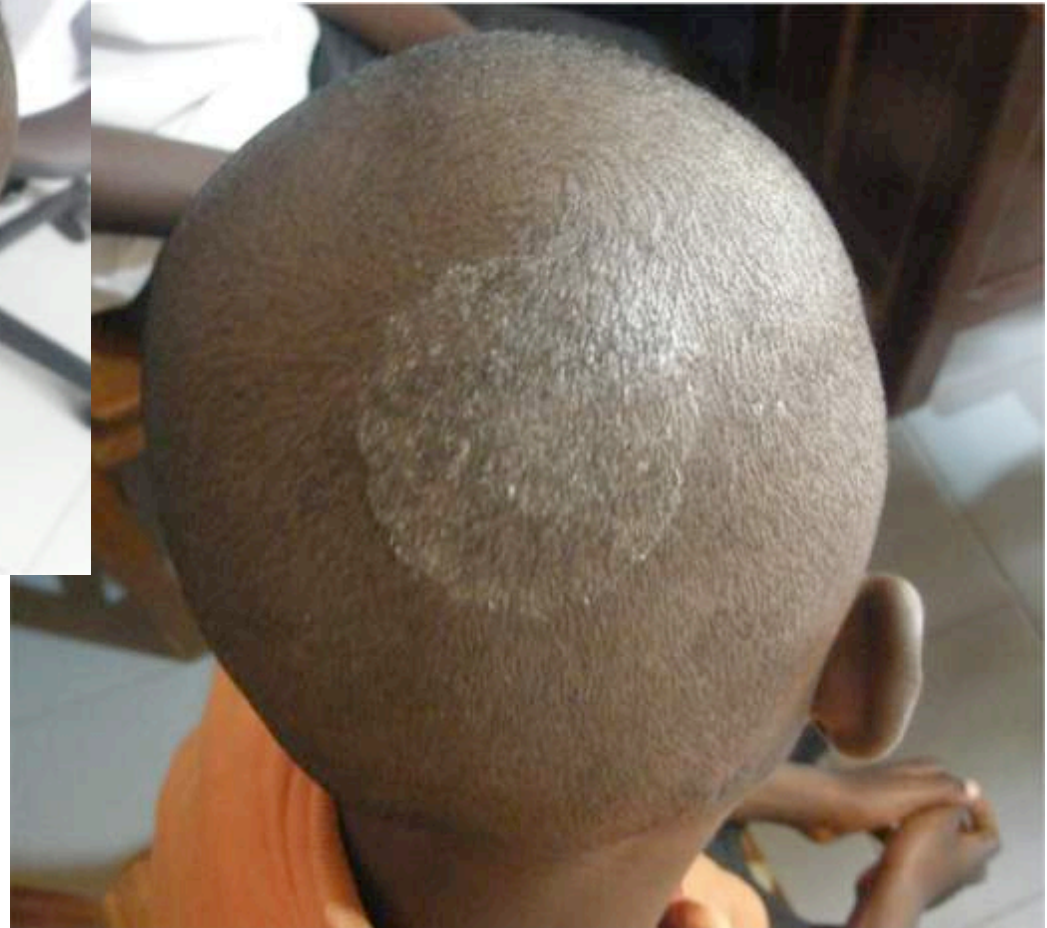Après traitement



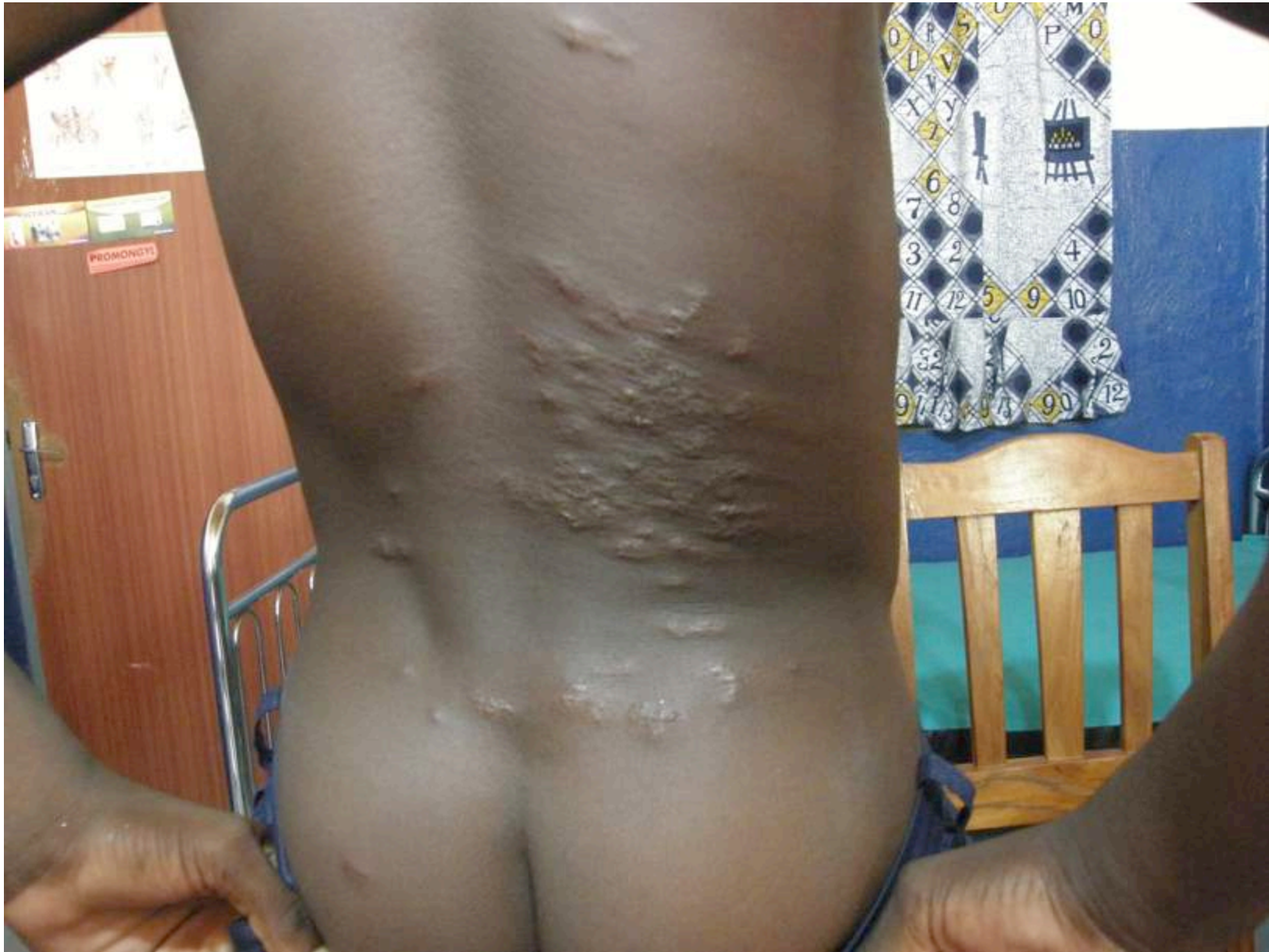Dermatophytie du visage chez un jeune enfant



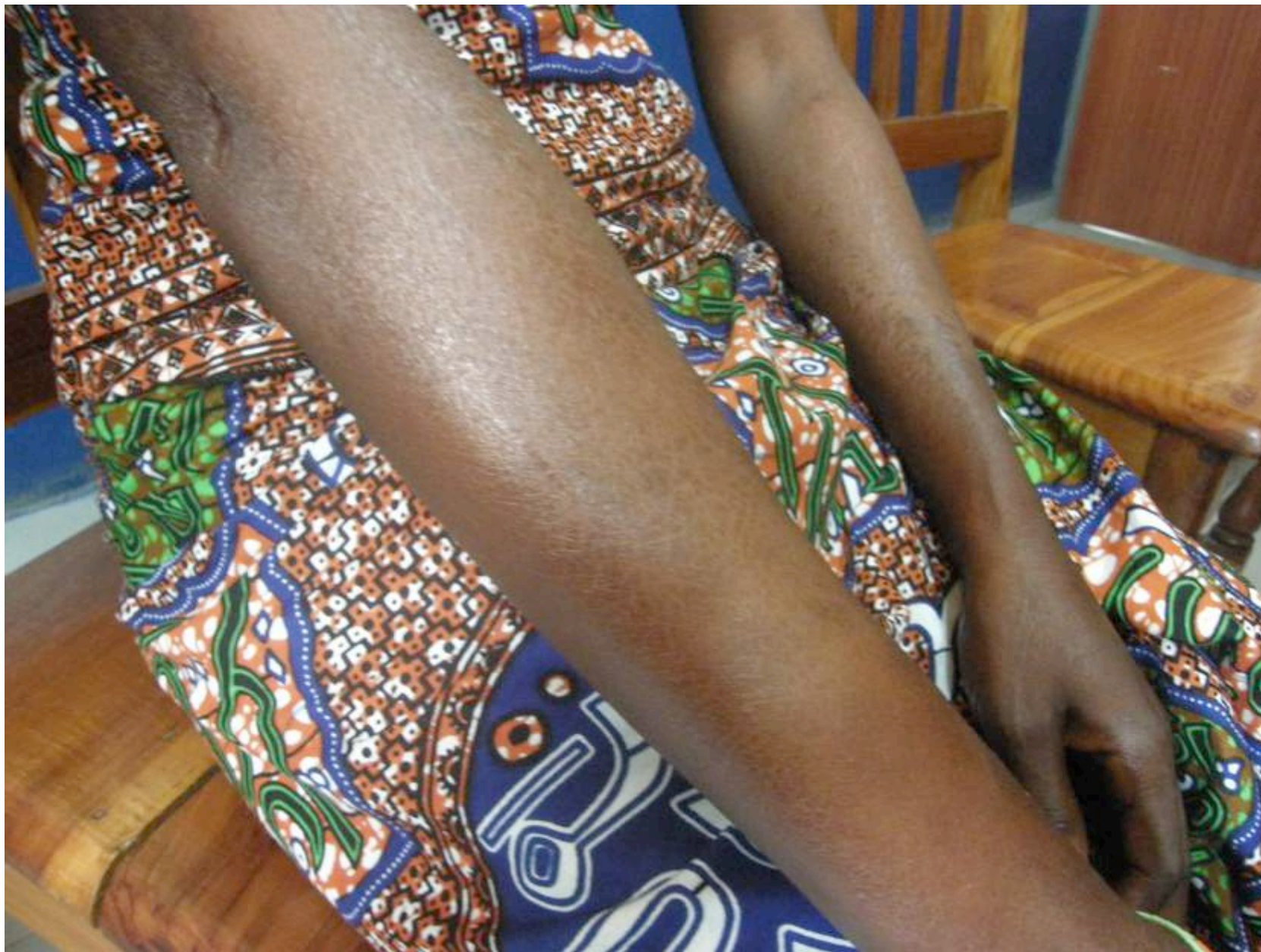Teignes du cuir chevelu



Teigne microsporique chez un enfant
traité par GRISEFULINE cps 500mg ;
20 mg/kg/J pendant 6 semaines



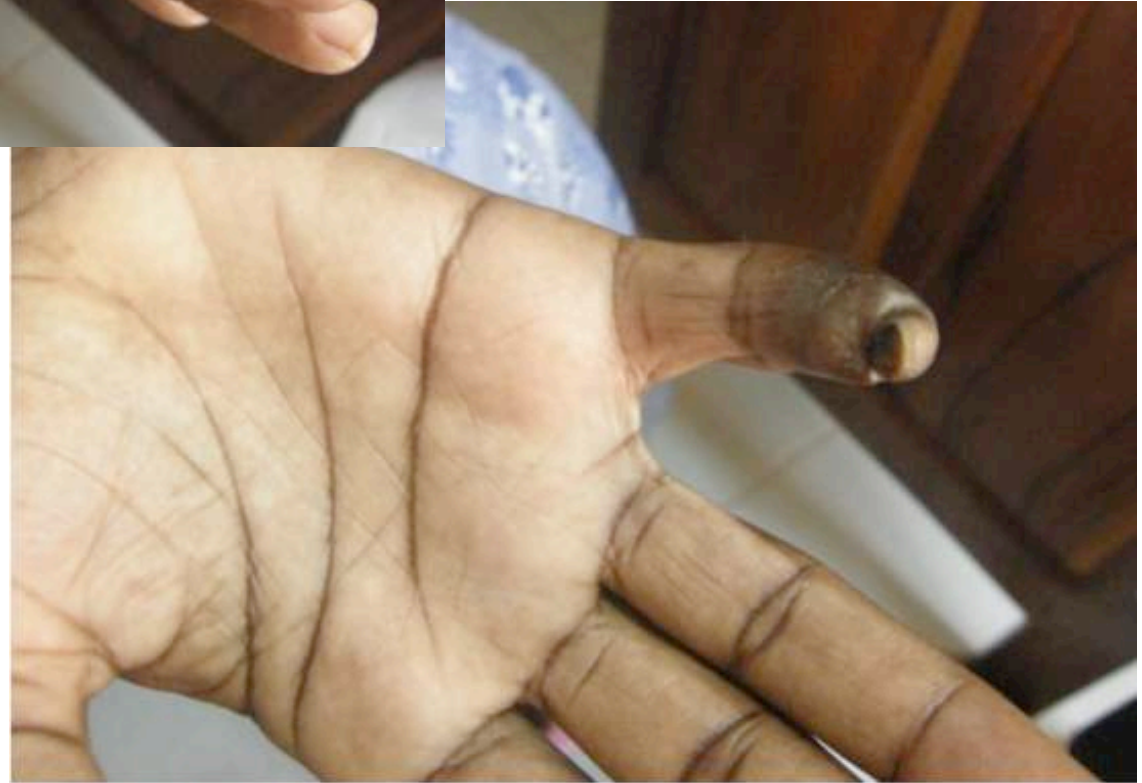Zona chez un adolescent de 13 ans déscolarisé avec multiples prises de risques (Jean le connaît). *Sérologie HIV en attente.*



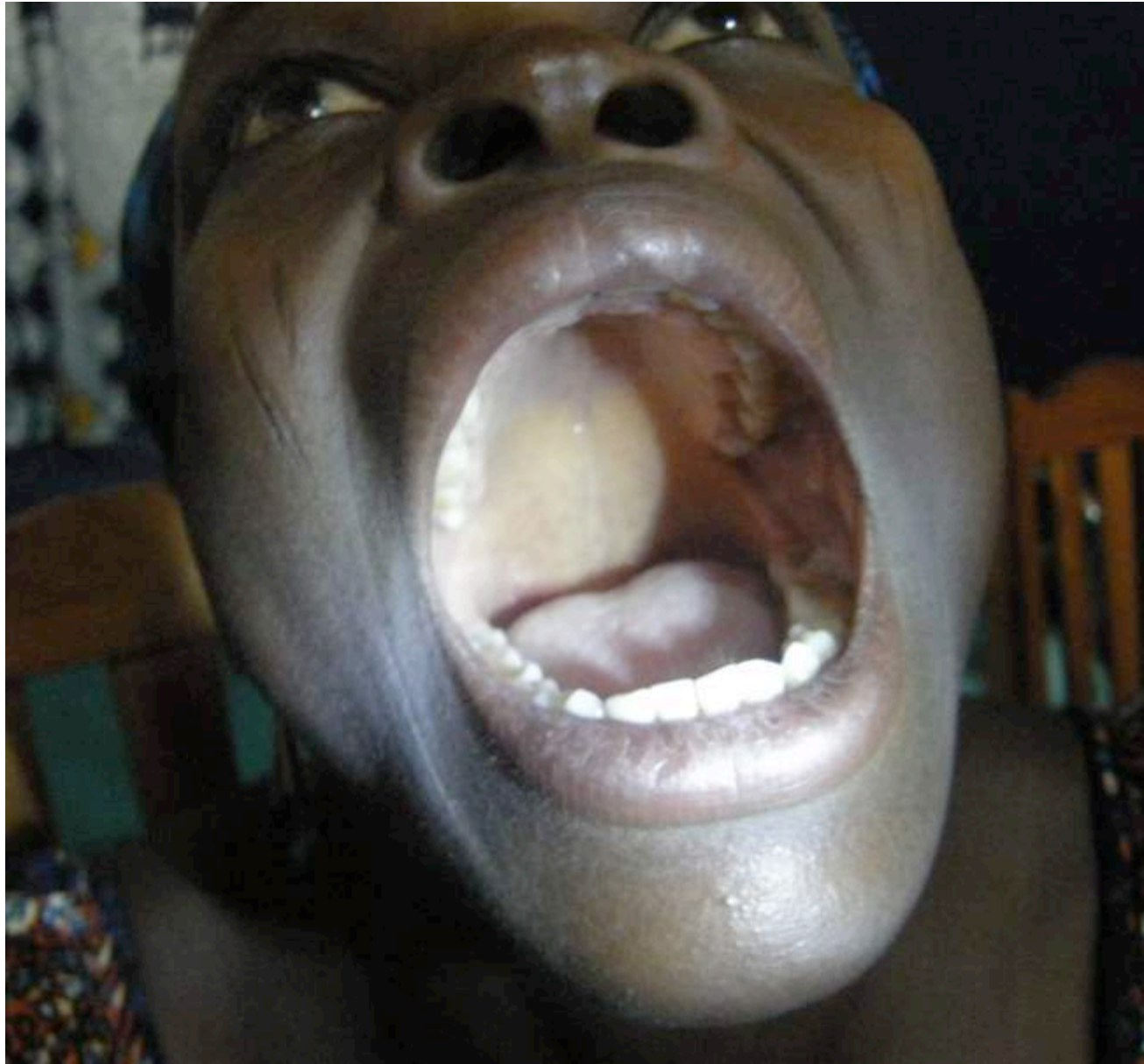Eczéma ichtyosiforme des avant bras chez une coiffeuse
faisant suspecter une allergie de contact aux produits de coiffure



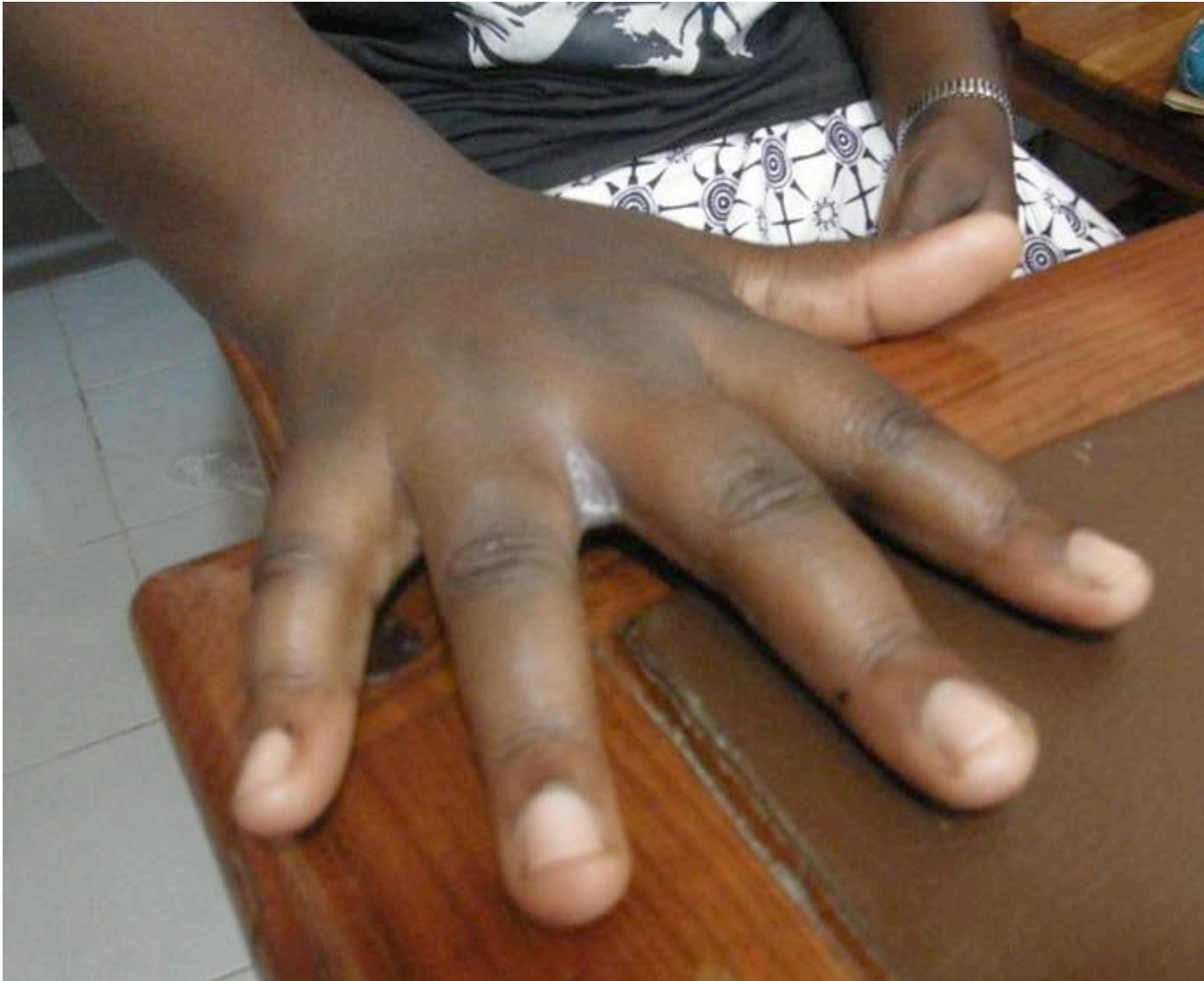Placards dermatophytiques disséminés sur le tronc et les membres
Traitement par - GRISEFULINE 500mg matin et soir pendant 3 semaines
- FONX crème le soir.



Cicatrice digitale avec atrophie de la phalange distale post panaris

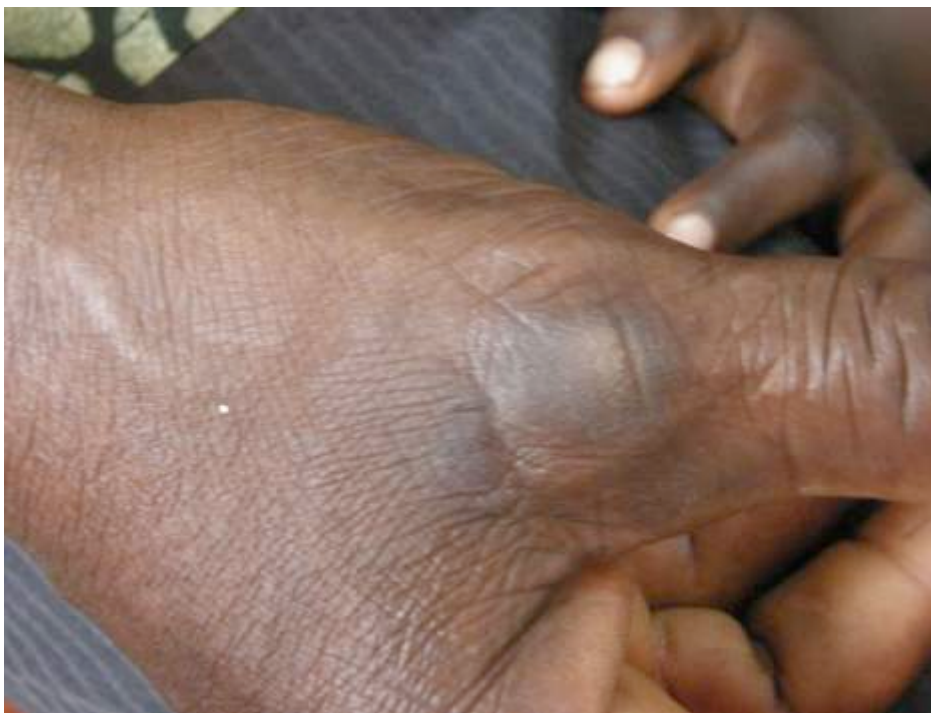

Sub-ictère du palais chez une adulte venue pour fatigue et douleurs abdominales (statut sérologique non connu).



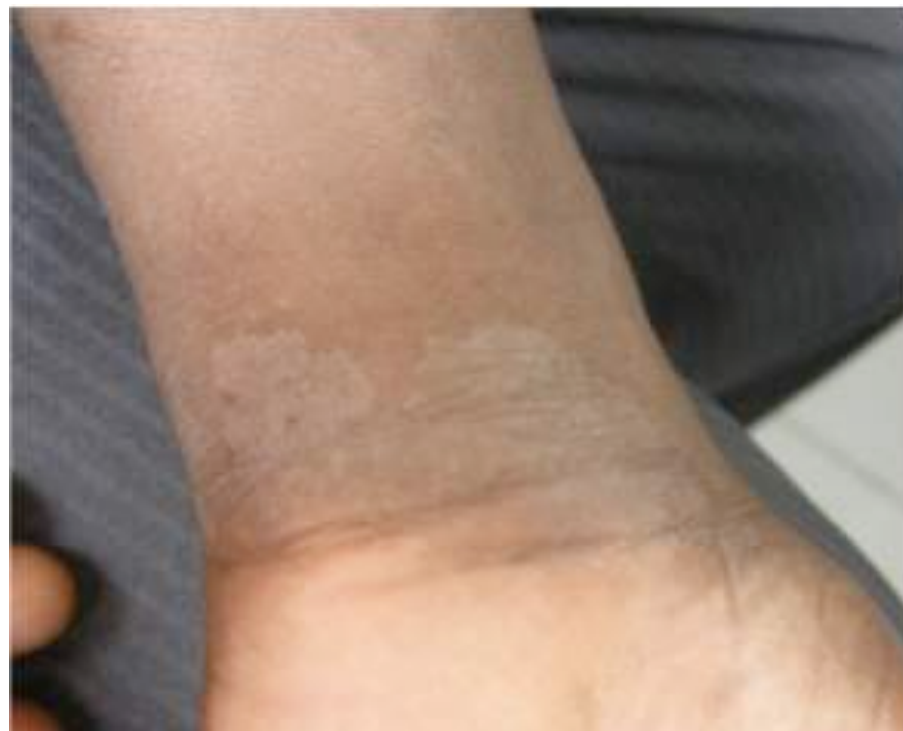Intertrigo candidosique chronique du 4^e espace interdigital Droit
chez une sœur de 25 ans ayant pris 20 kg en 3 à 4 ans

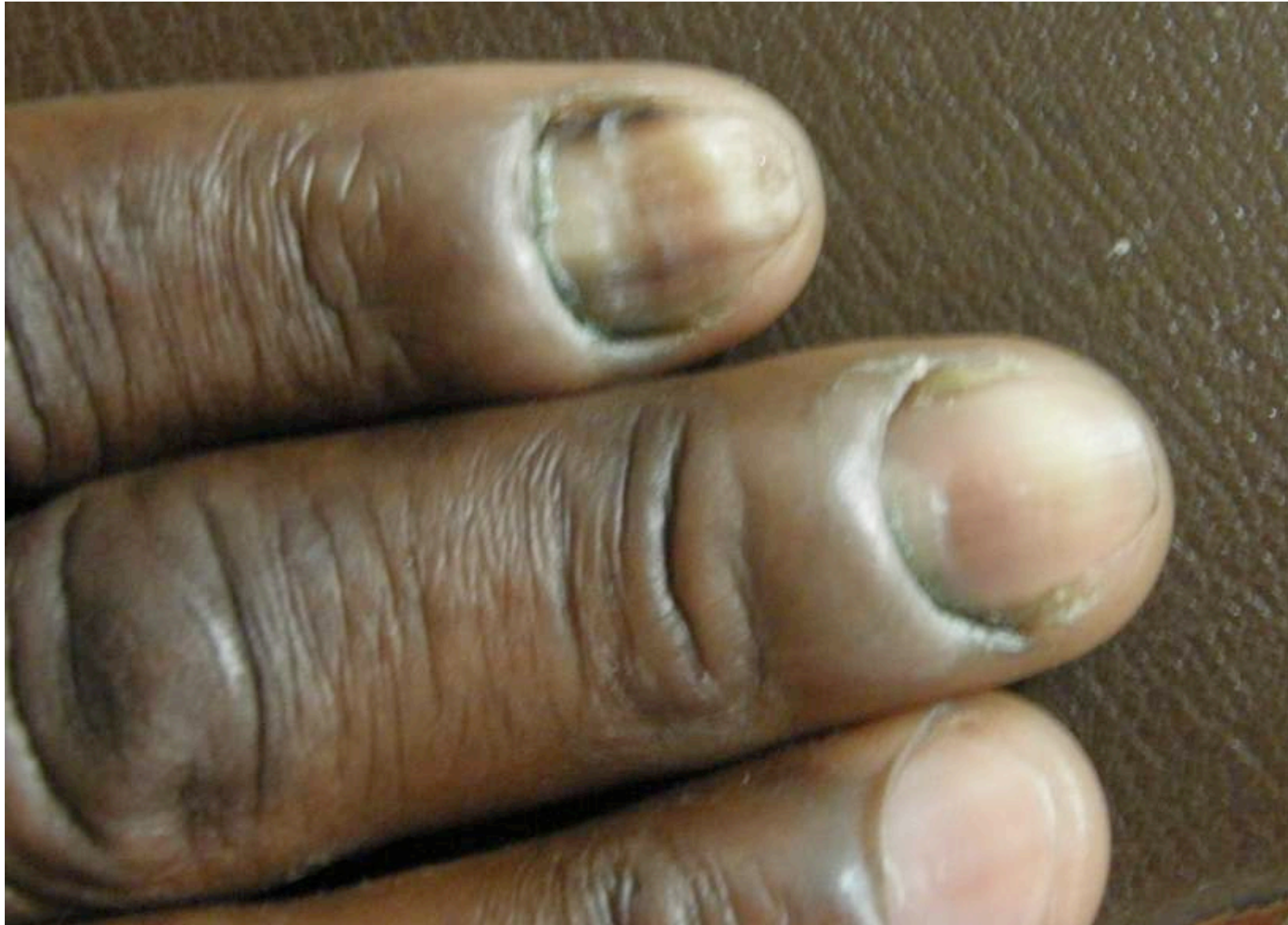L'intertrigo interdigital isolé est souvent associé à la découverte d'un diabète
ou encore d'une hypothyroïdie : contrôle de glycémie et dosage TSH demandés.



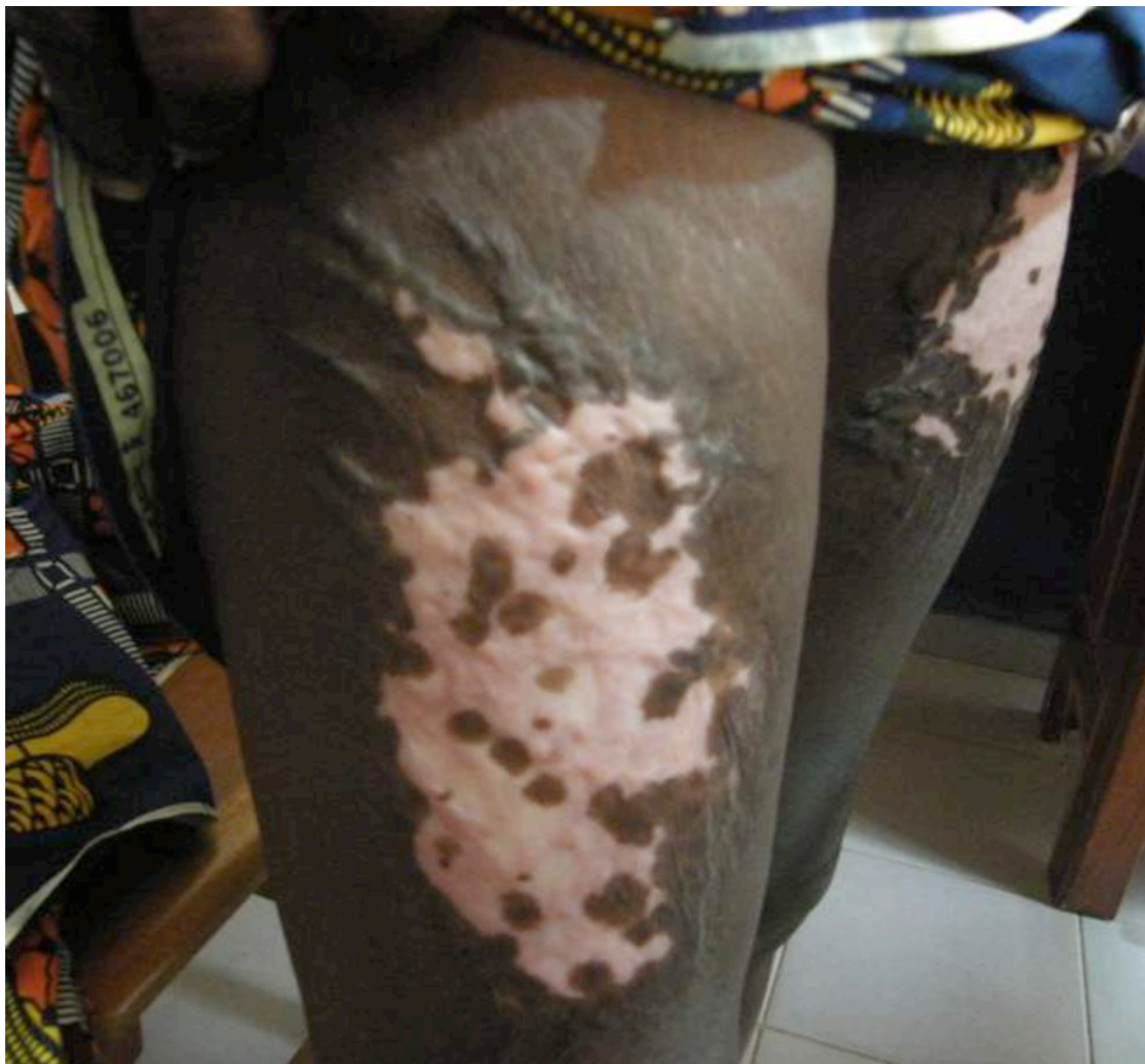Suspicion de **granulome annulaire**
atypique du poignet et des mains
évoluant depuis plusieurs années déjà

Traitement par DERMOVAL
lors du séjour de Vincent.
Contrôle glycémique récent normal.





Péronyxis chronique index et majeur Droit chez un jeune adulte (cultivateur)
Prescription de MYCOSTER matin et soir + DERMOVAL crème au coucher
avec pansement cellophane occlusif pour une durée de 1 mois.

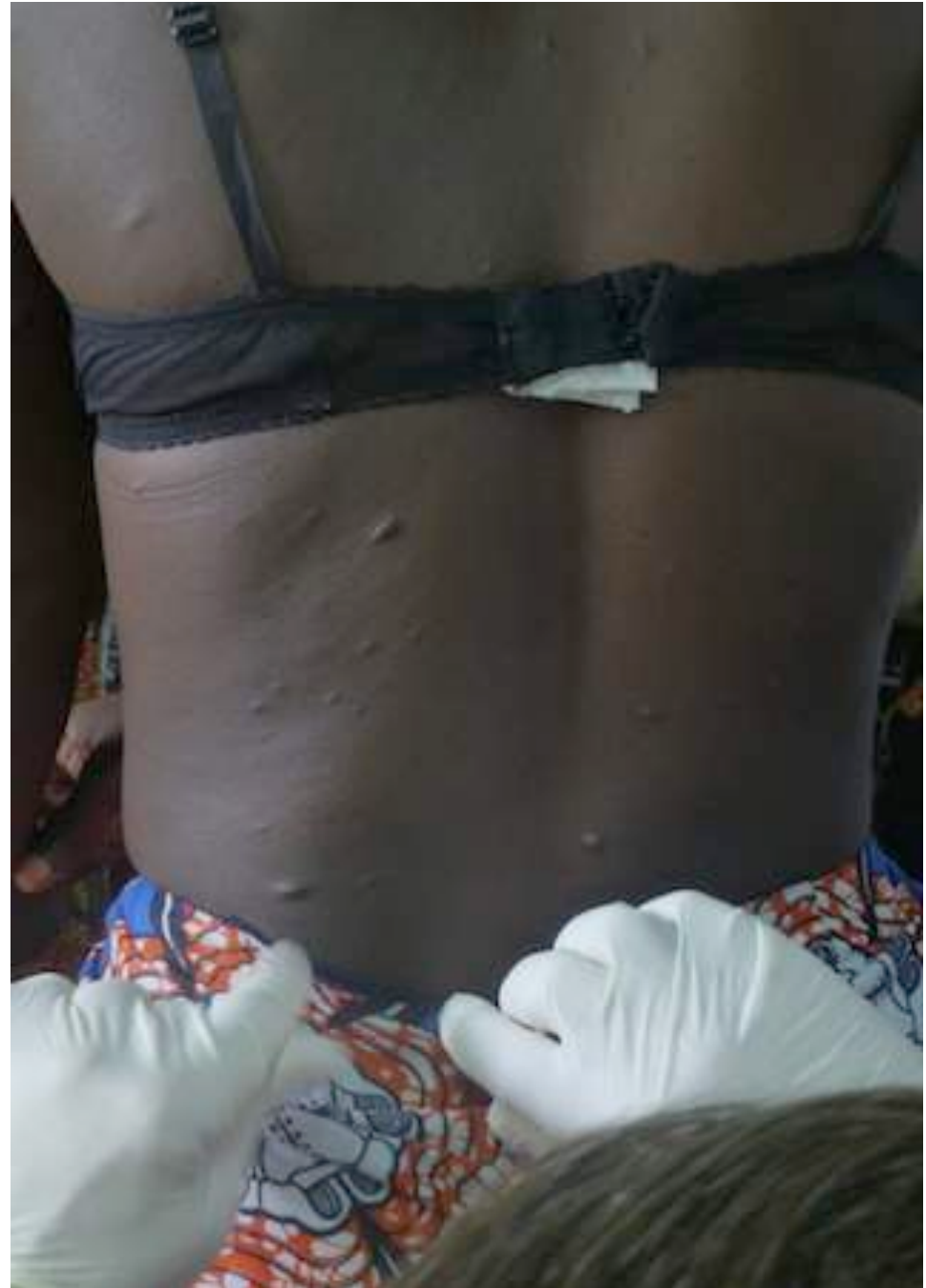

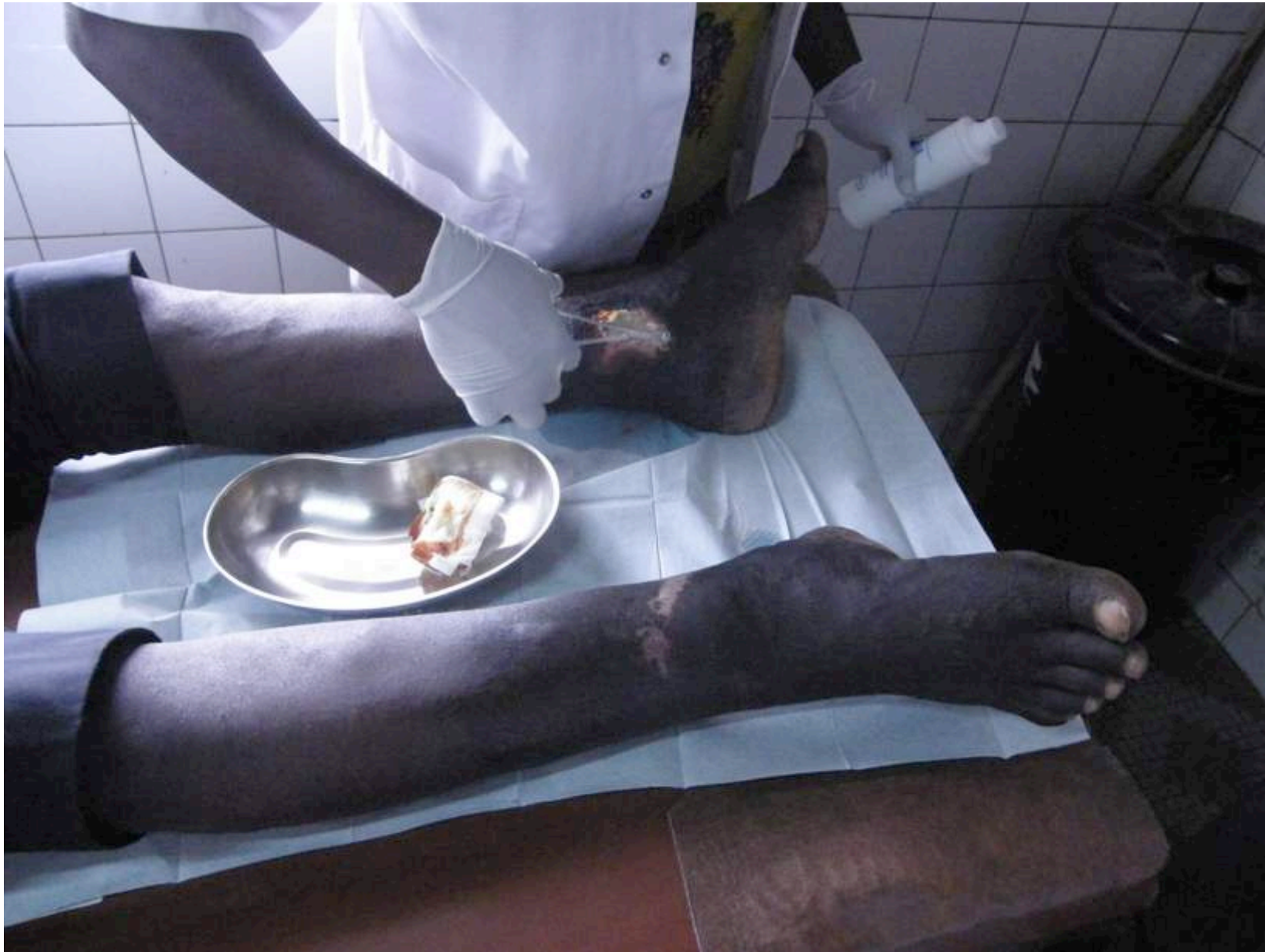Placards cicatriciels dépigmentés anciens chez une dame âgée.
Cicatrices de brûlures ne relevant pas du KENACORT
mais prescription de DERMOVAL crème en raison d'un prurit séquellaire

Jeune femme de 27 ans ayant de petits nodules corporels à type de **neurofibromes** associées à des lésions anéto-dermiques.

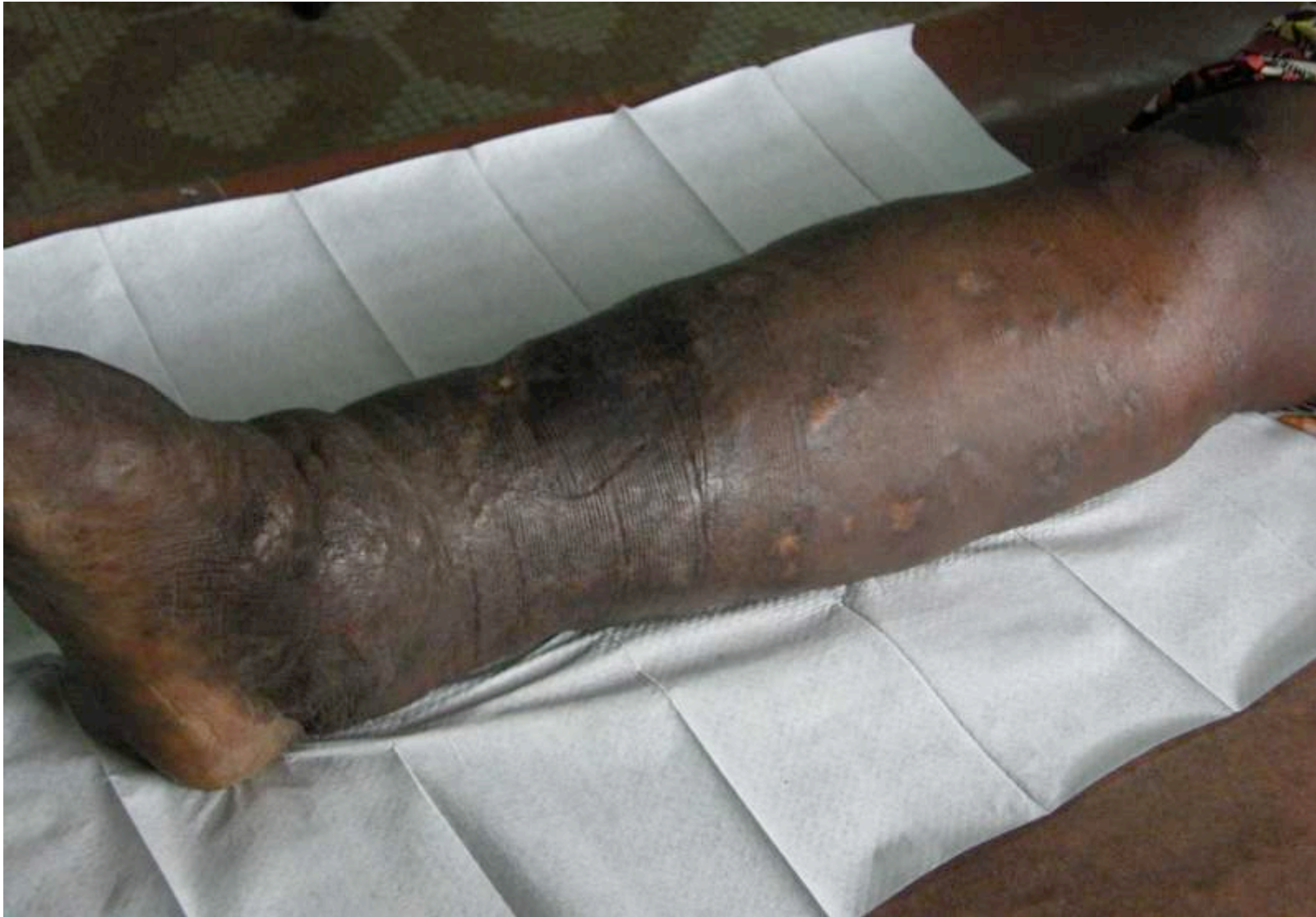Pas d'ATCD familiaux à sa connaissance
premiers nodules apparus
vers l'âge de 23 ans.

La biopsie effectuée sur place et analysée en
France confirmera l'hypothèse d'une
neurofibromatose de RECKLINGHAUSEN.

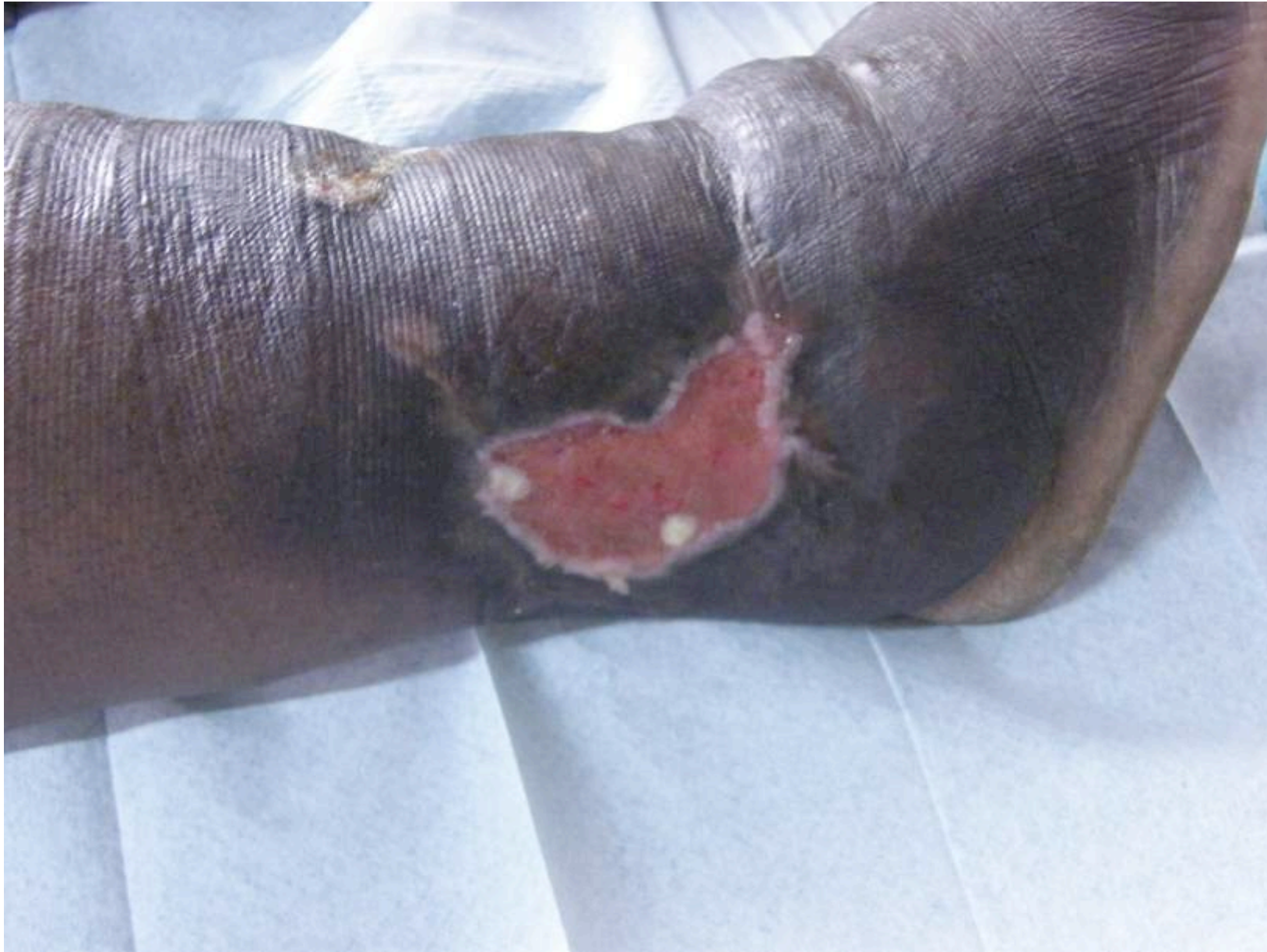



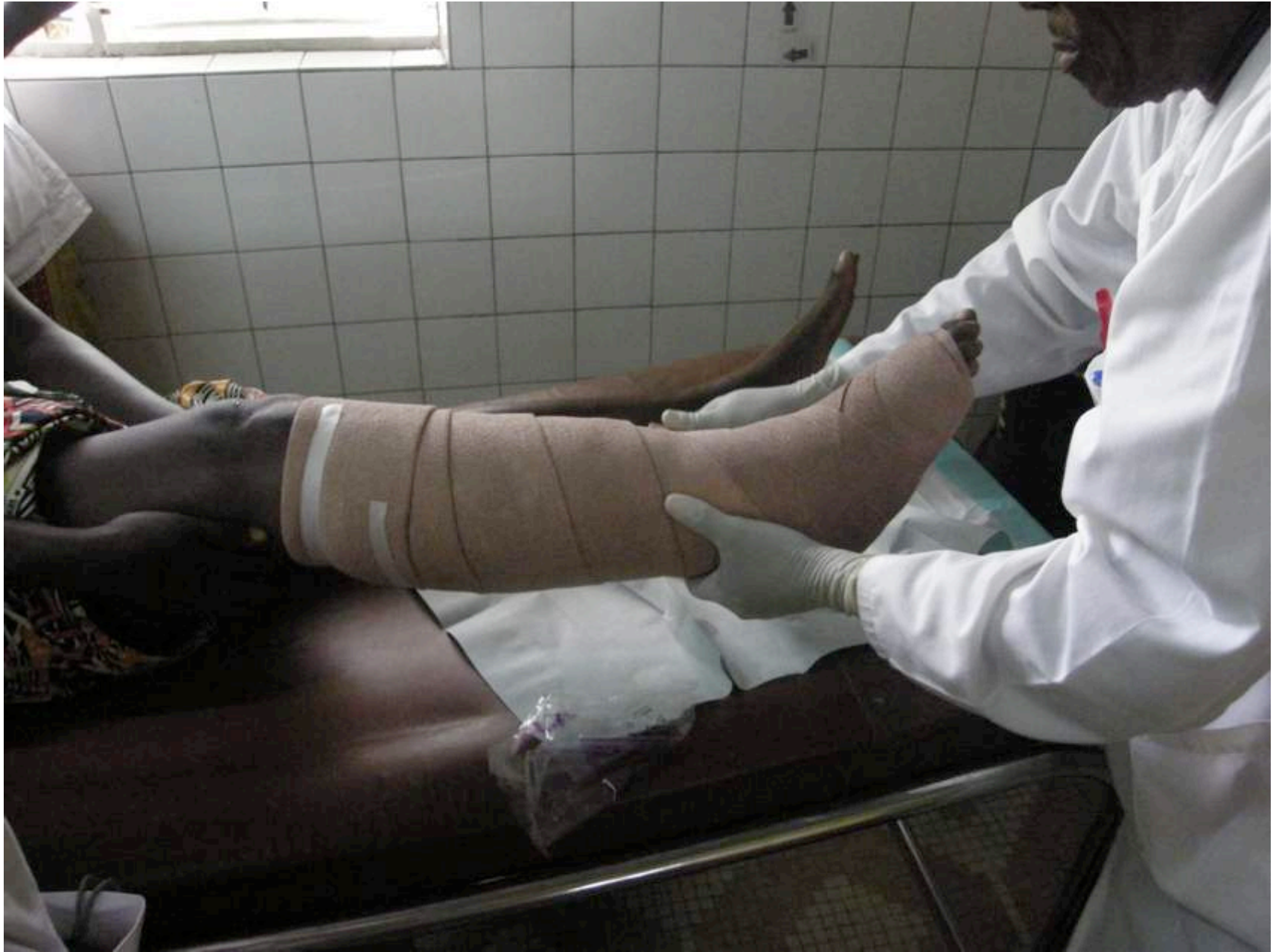Pansement d'**ulcère malléolaire** interne Gauche sur **lymphoedème chronique** traité depuis 3 jours par PYOSTACINE en raison d'une surinfection



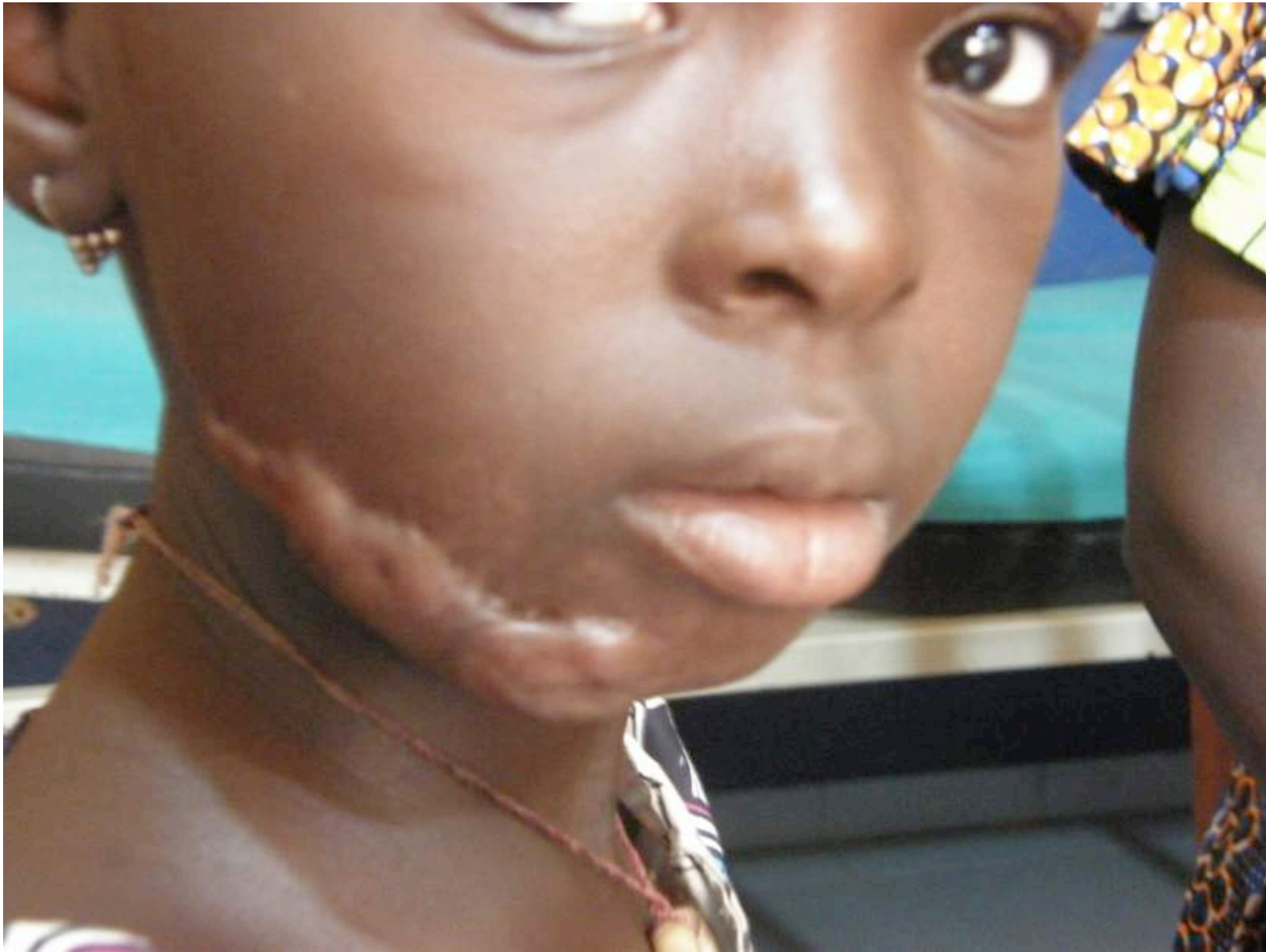
Jambe de Caroline soignée en février dernier pour une cellulite infectieuse grave sur lymphoedème chronique. Elle est métamorphosée sur le plan local et général.
(dernière Hb à 13g/dl contre 6g/dl en février.
Elle nous apporte des oranges en remerciement.



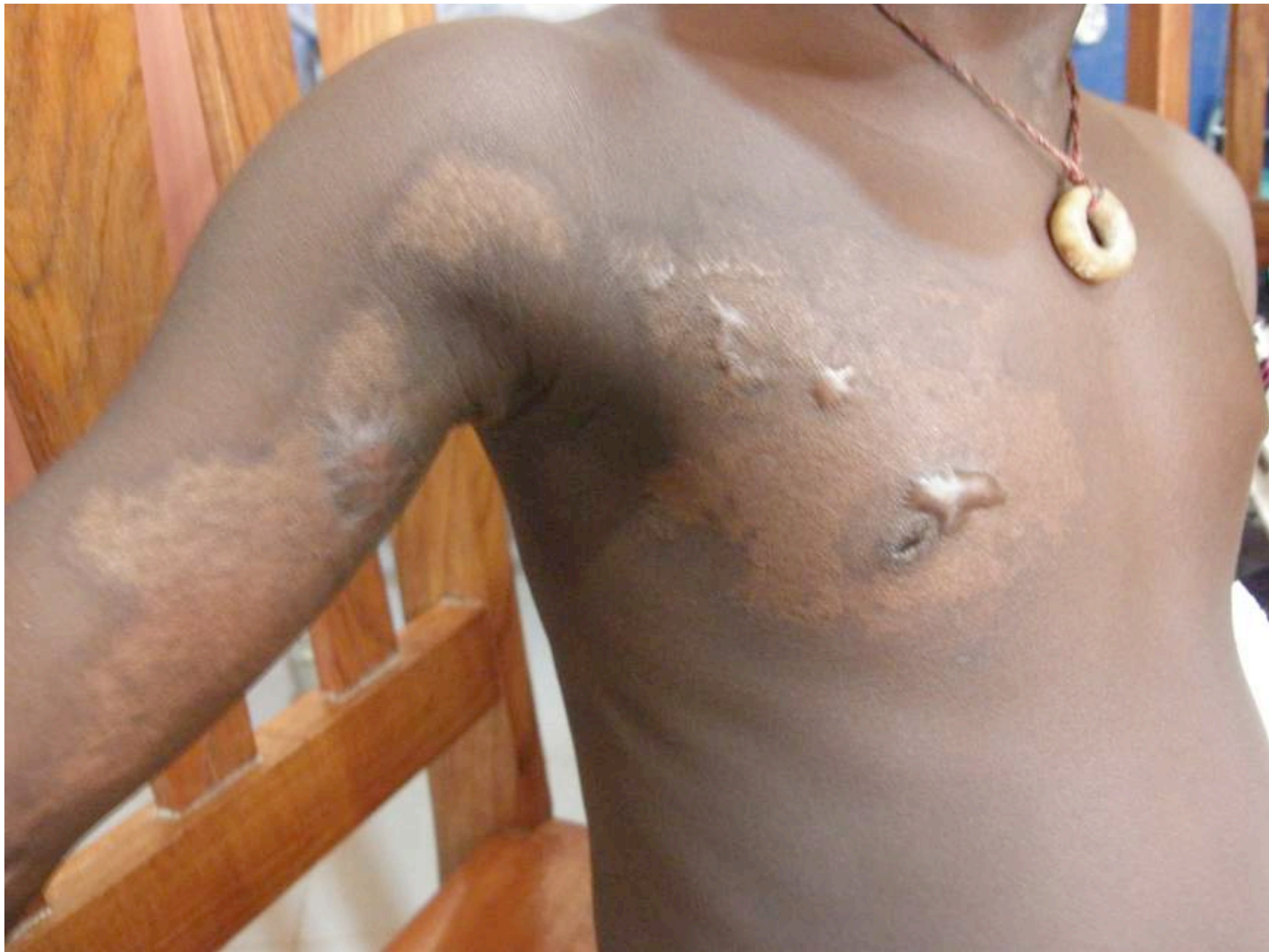Jambe de Caroline : réfection du pansement sur ulcération malléolaire résiduelle



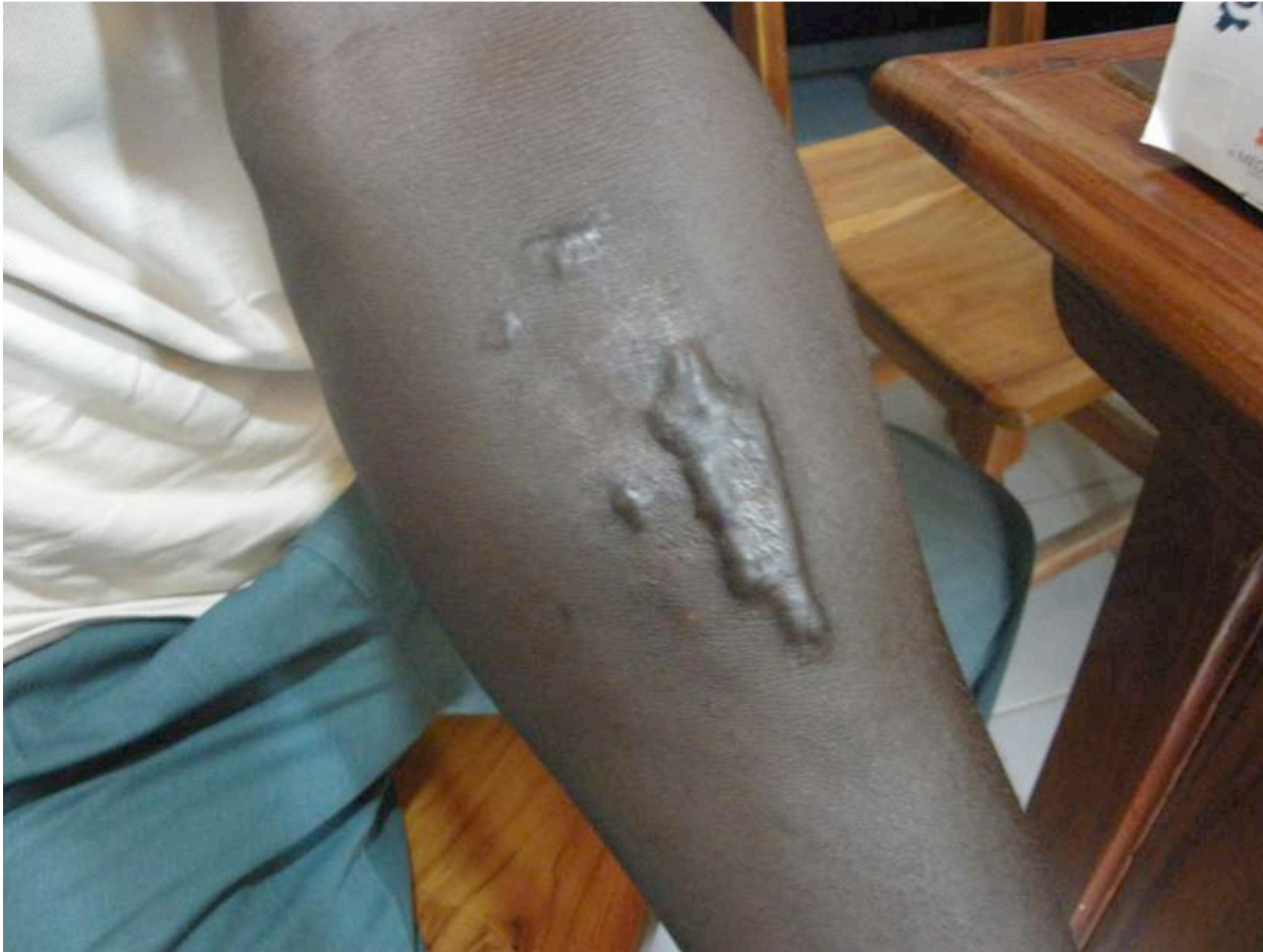Jambe de Caroline : Pose d'un bandage multicouches compressif avec COHEBAN



Cicatrice chéloïde localisé à la mâchoire inférieure droite chez une fillette de 6 ans suite à une brûlure par de l'eau bouillante

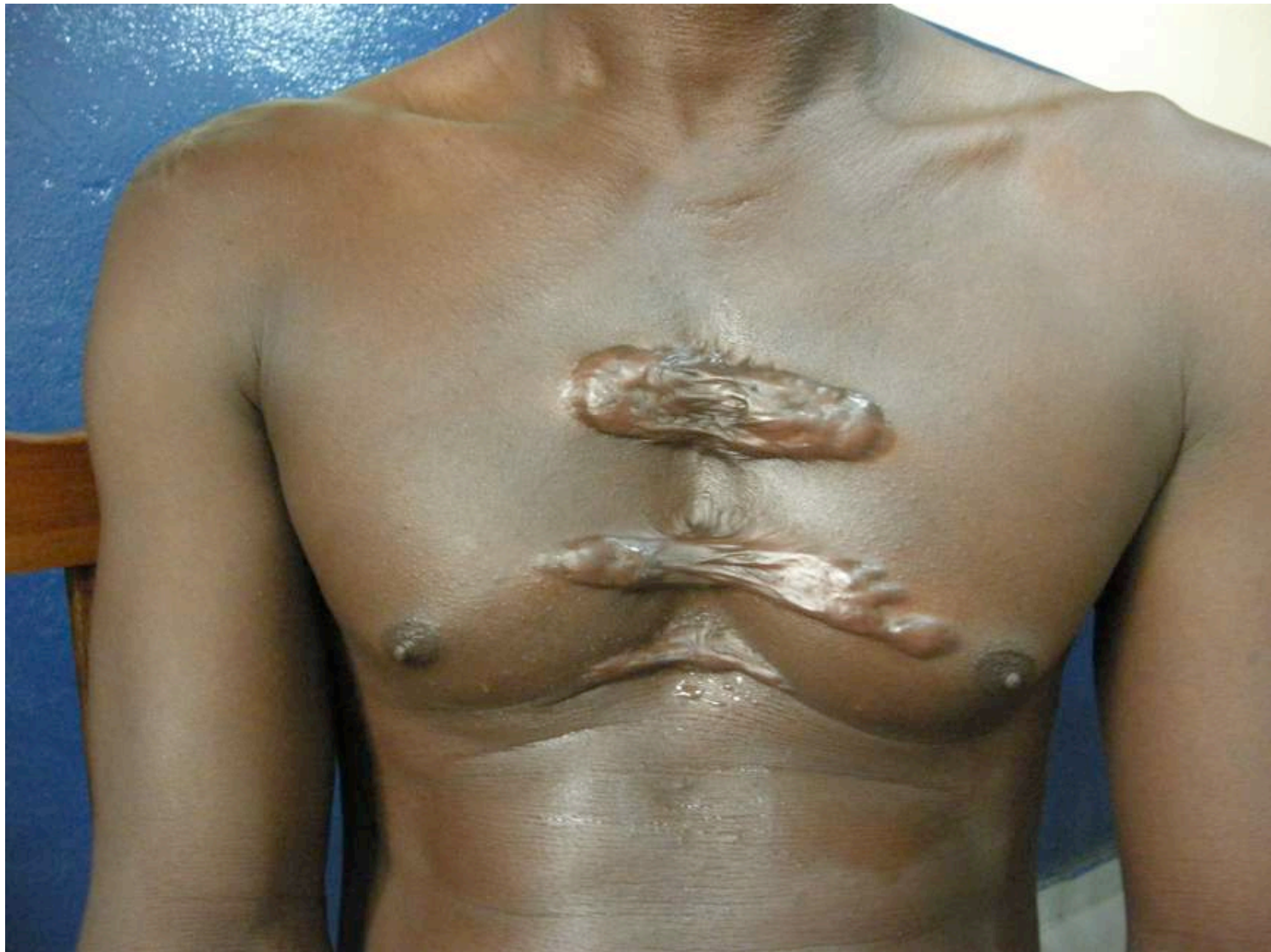

Fillette de 6 ans **Cicatrice de brûlure** par eau bouillante sur le tronc et le bras

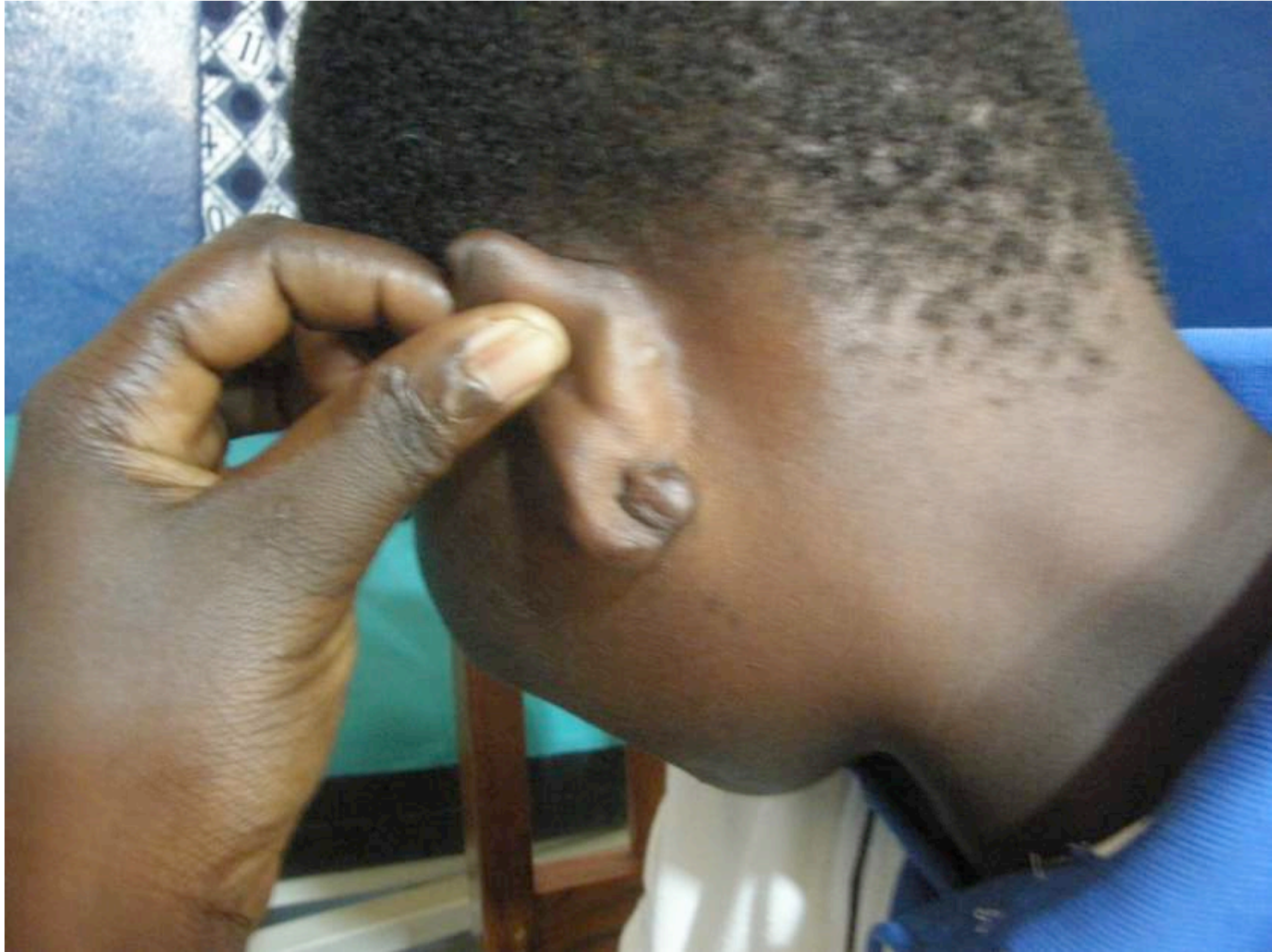

Cicatrice chéloïde de l'avant bras

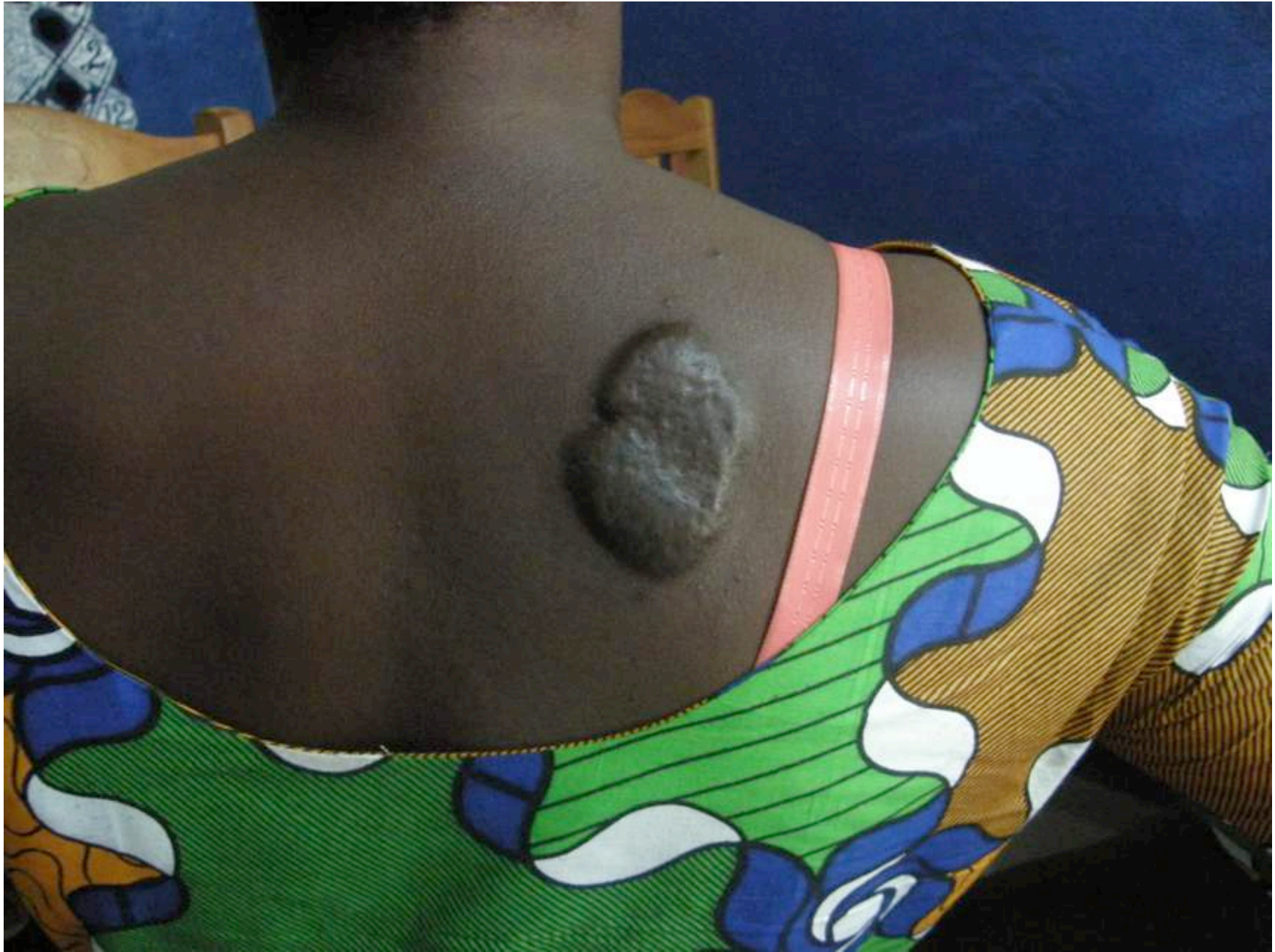Traitée par 2 séances d'injection de KENACORT 1 ampoule de 2ml par séance



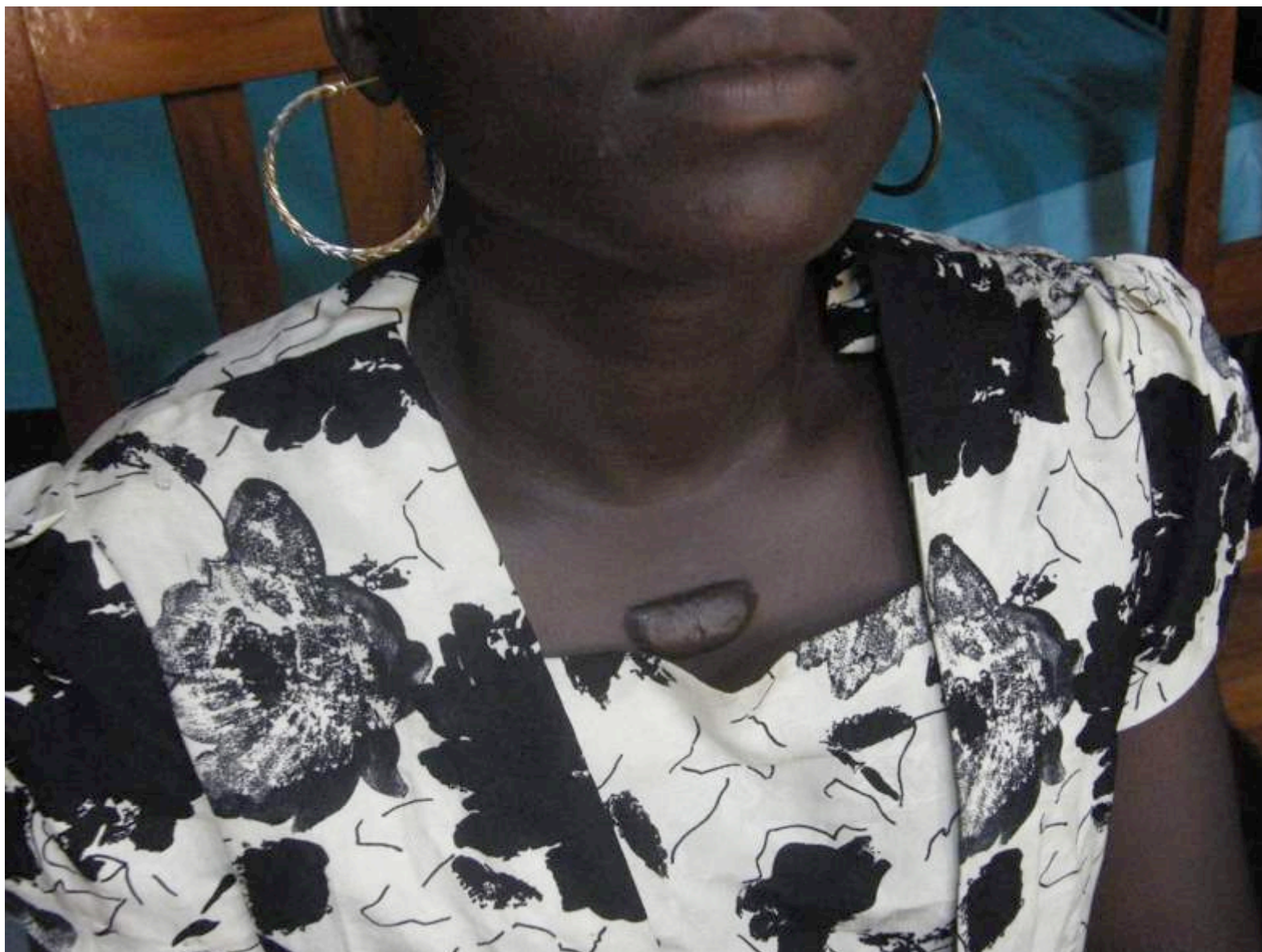
Cicatrice chéloïde pré sternale



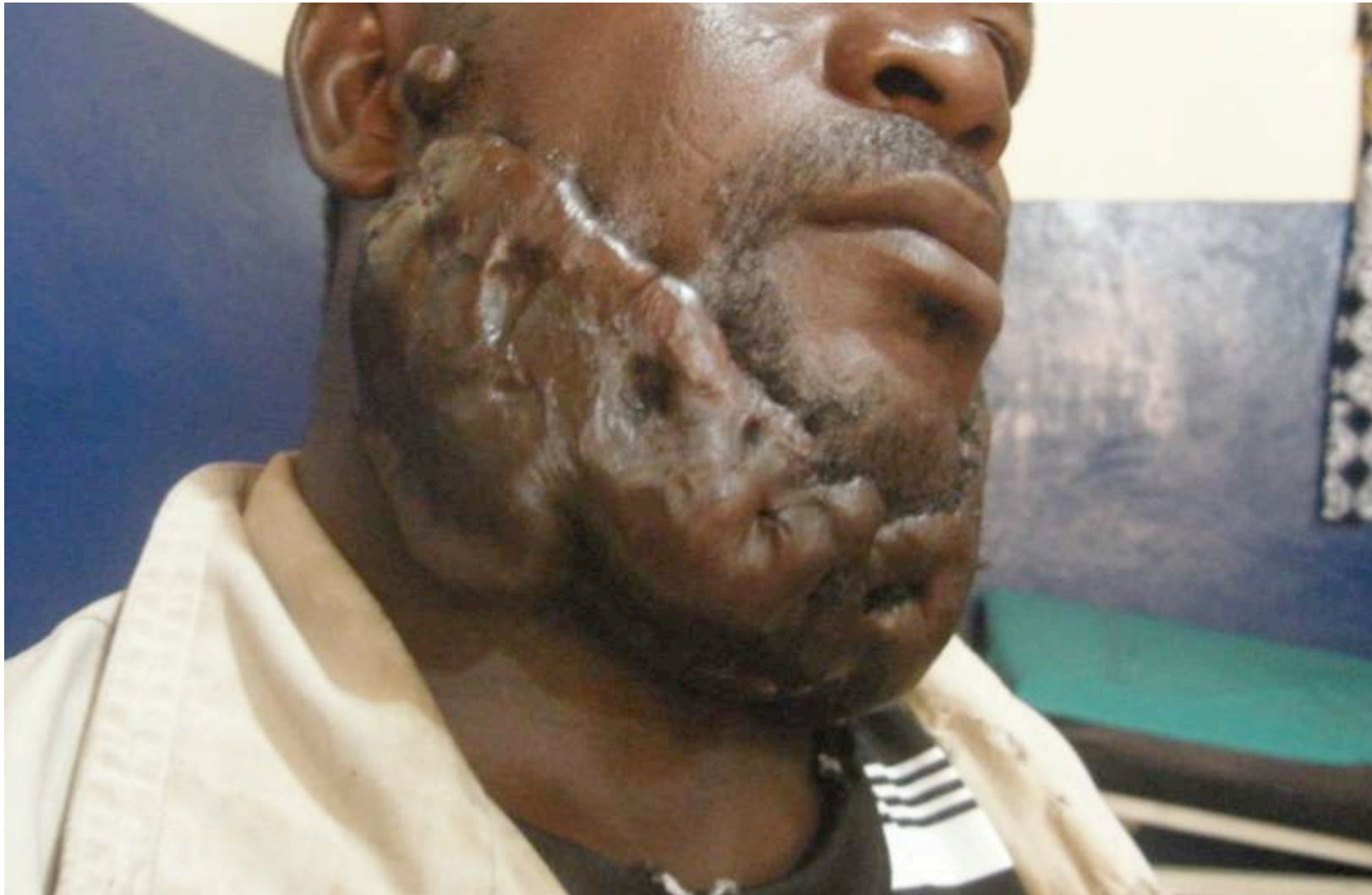Cicatrice chéloïde : Nodule de lobe auriculaire



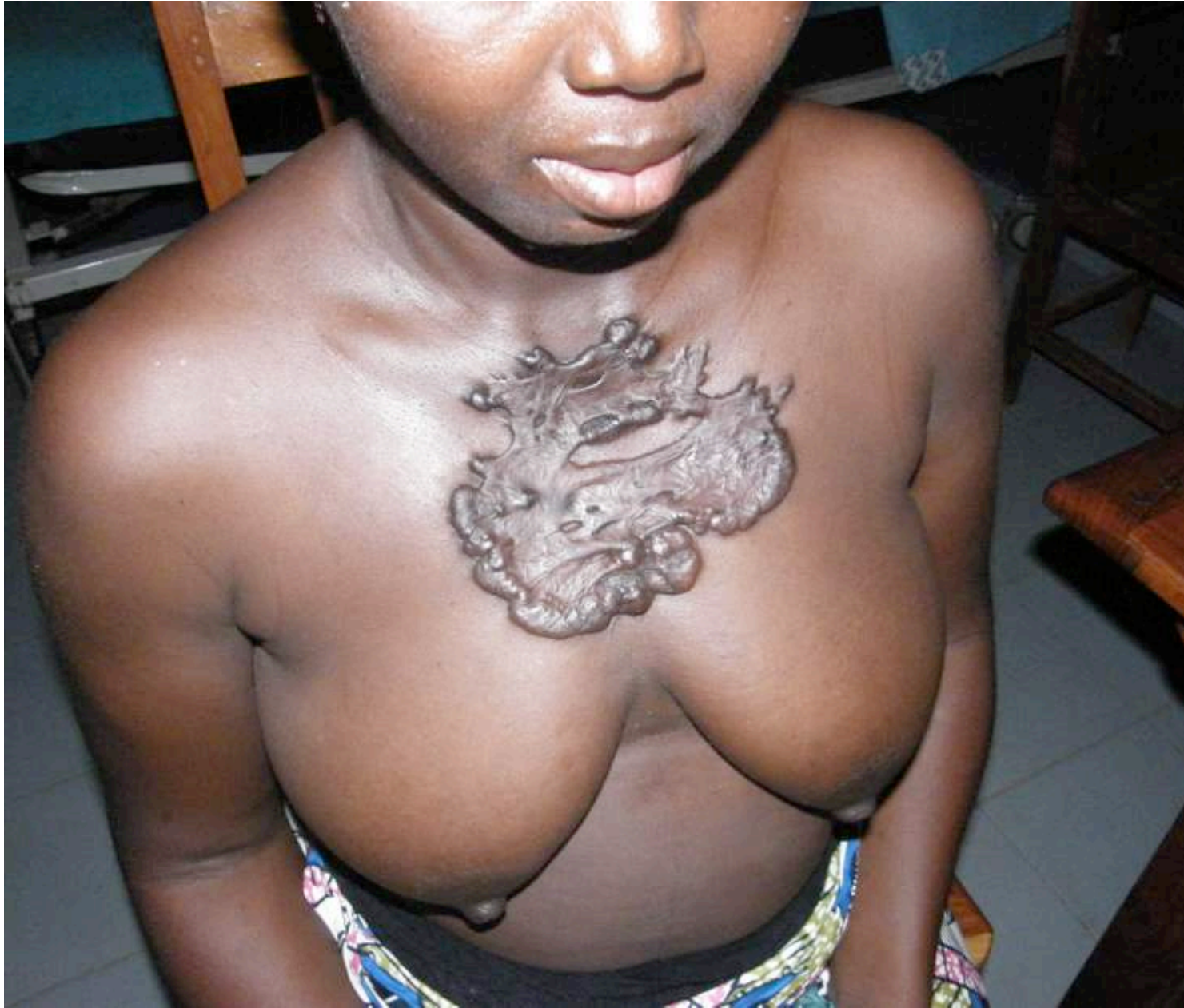Cicatrice chéloïde : plaque dorsale



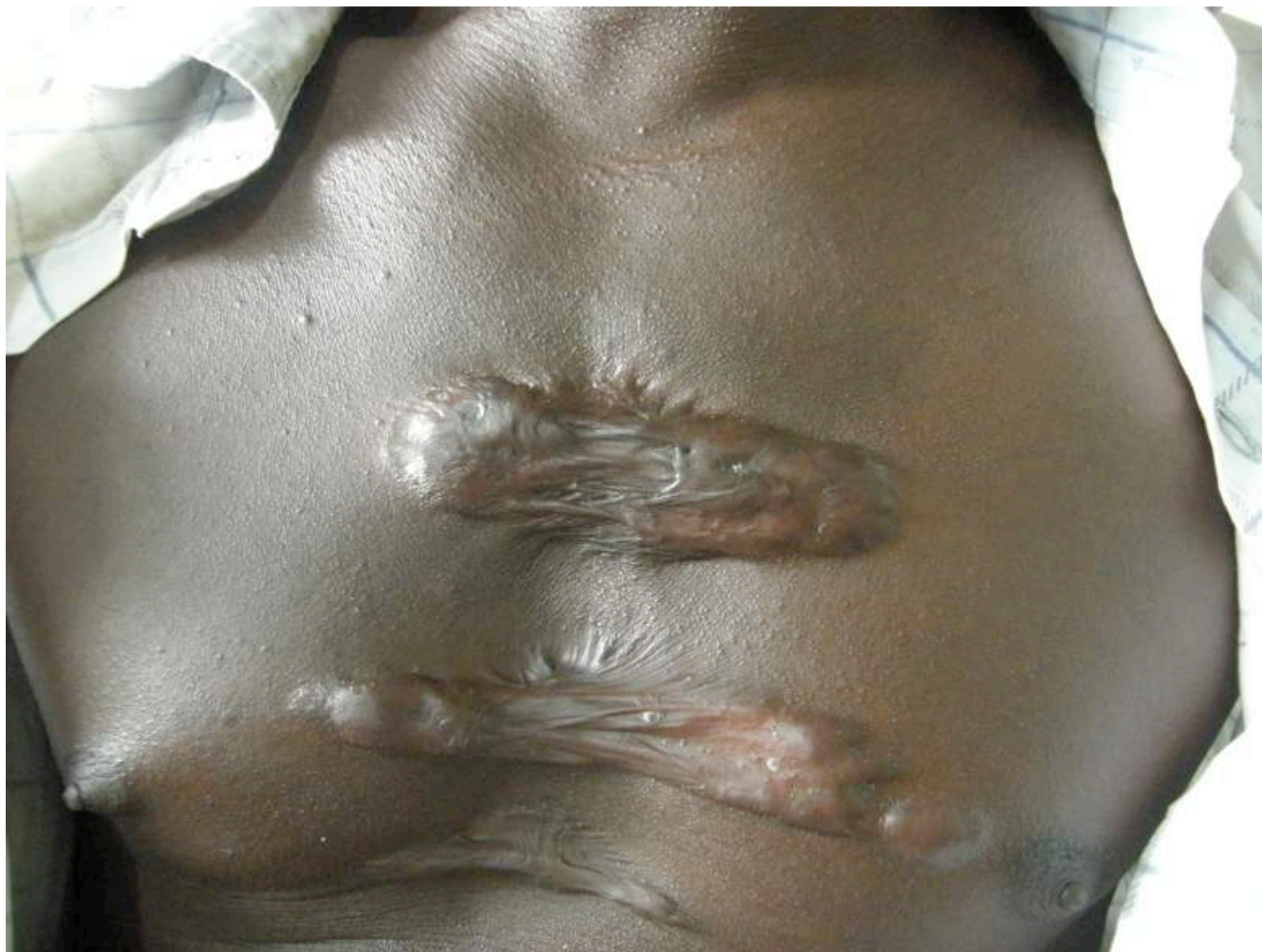Jeune femme avec **cicatrice thoracique chéloïde** antérieure de petite surface.
Nappage à la xylo 1% non adrénalinée puis dermojet avec 2 ml de KENACORT 80mg.
Aucune difficulté rencontrée et geste totalement indolore.



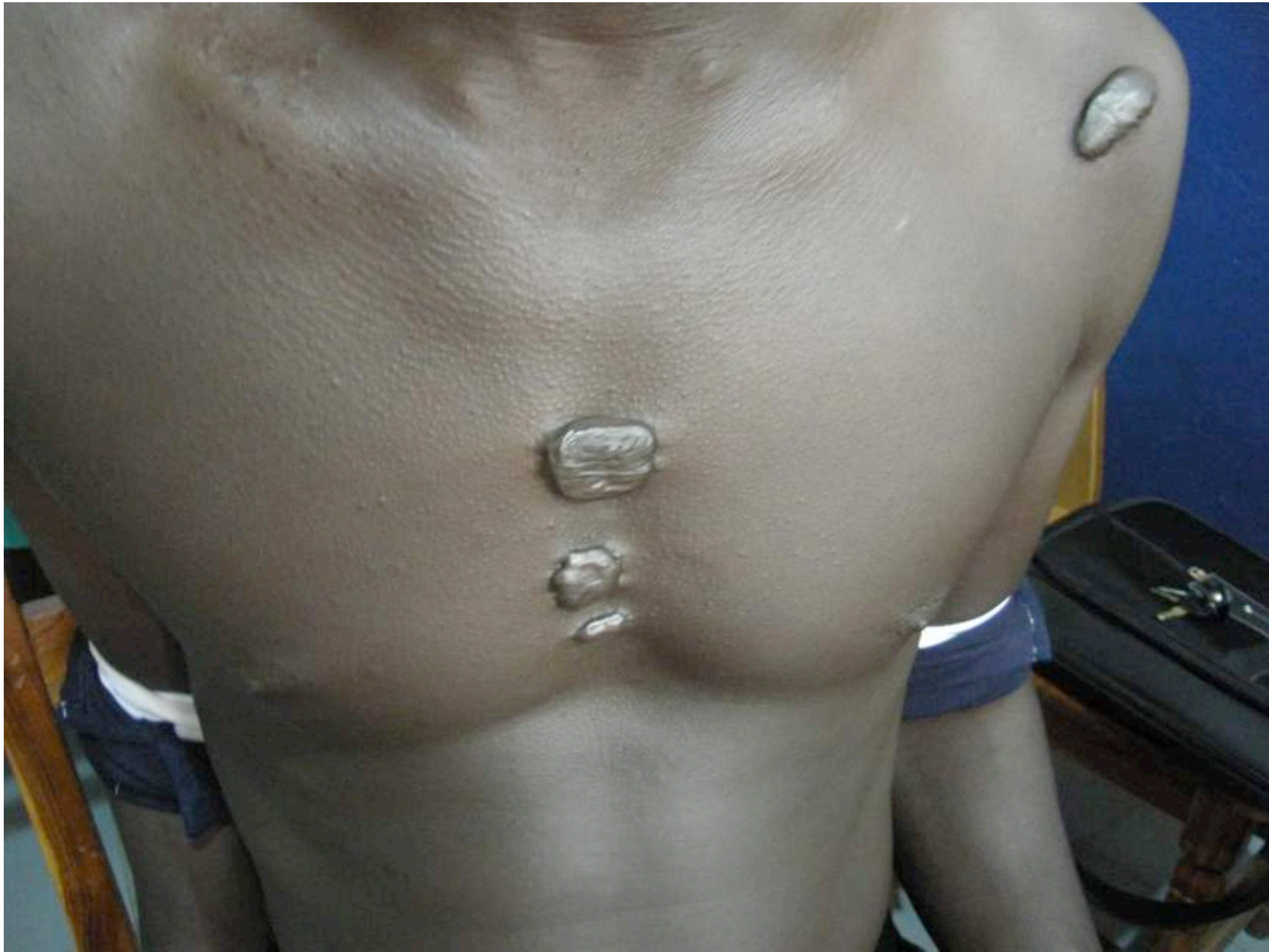Cicatrice chéloïde volumineuse, mandibulaire et sous mandibulaire, secondaire à un banal pili incarnati aggravé par un rasage traumatique répété. Cette atteinte extrême est du ressort de la chirurgie plastique.



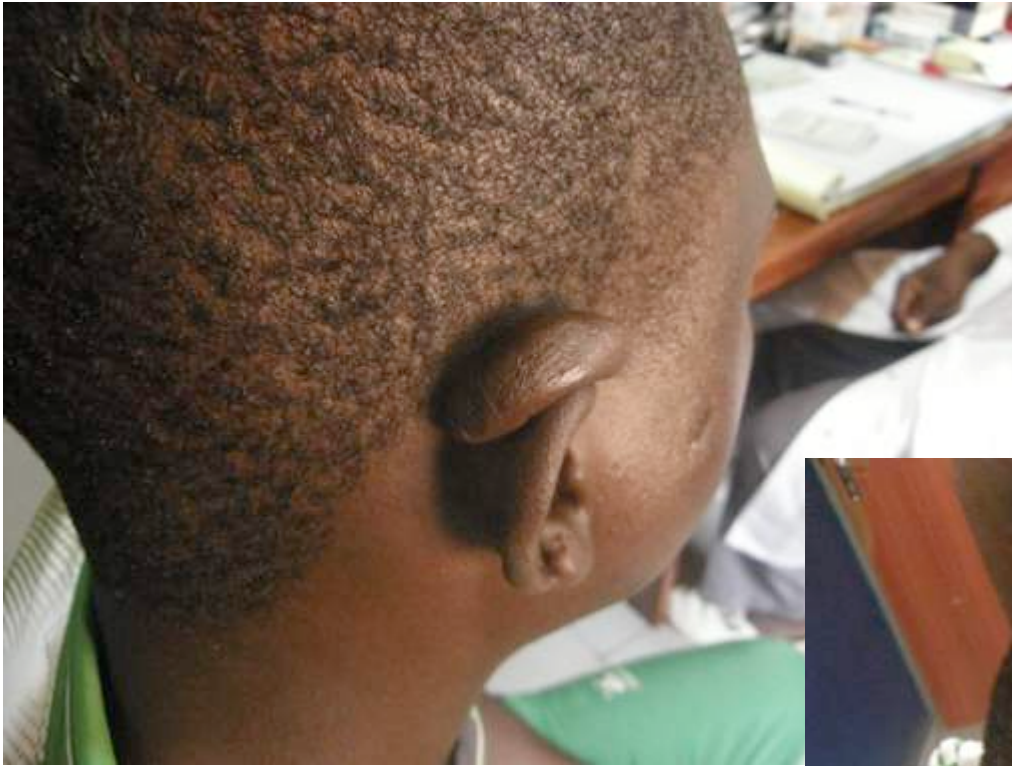Cicatrice chéloïde pré sternale



Cicatrice chéloïde pré sternale

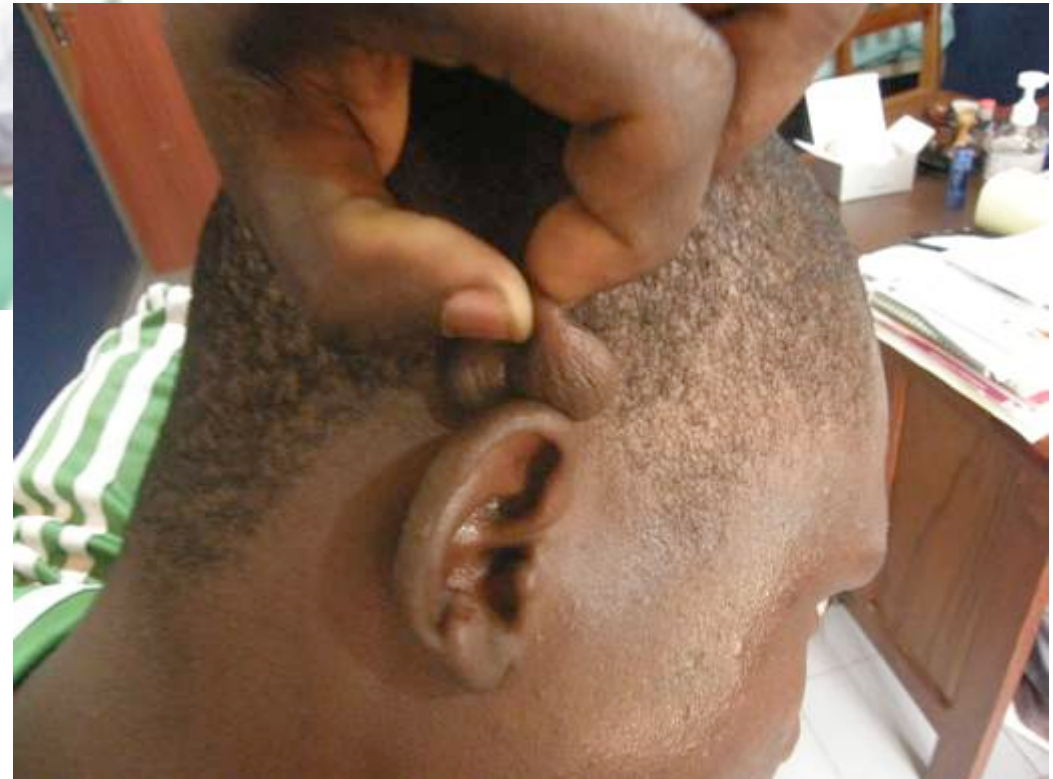

Cicatrices chéloïdes : sternum et épaule gauche

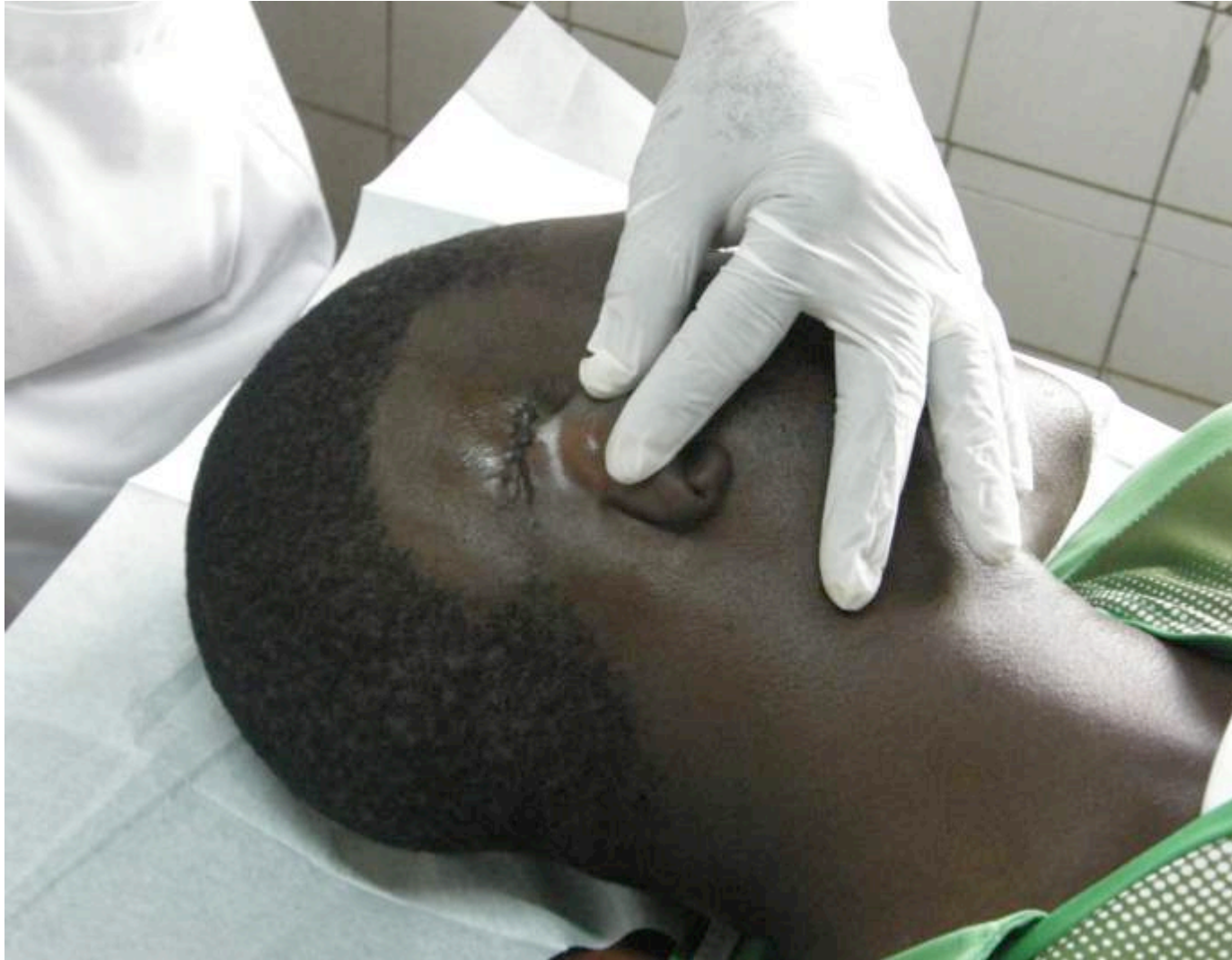

**Chéloïde pédiculée
au dessus de l'oreille**

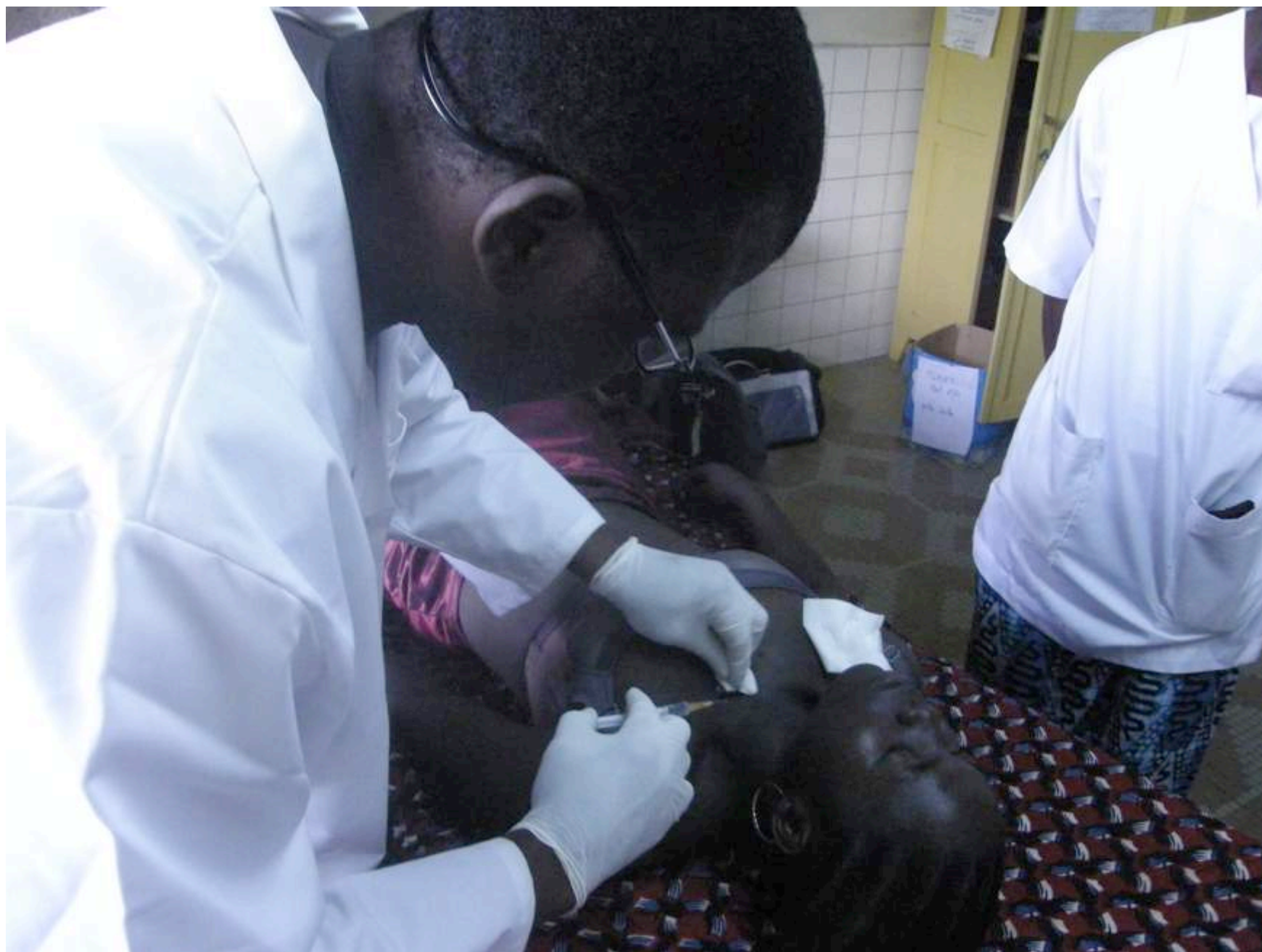Programmée pour exérèse
suture du pédicule



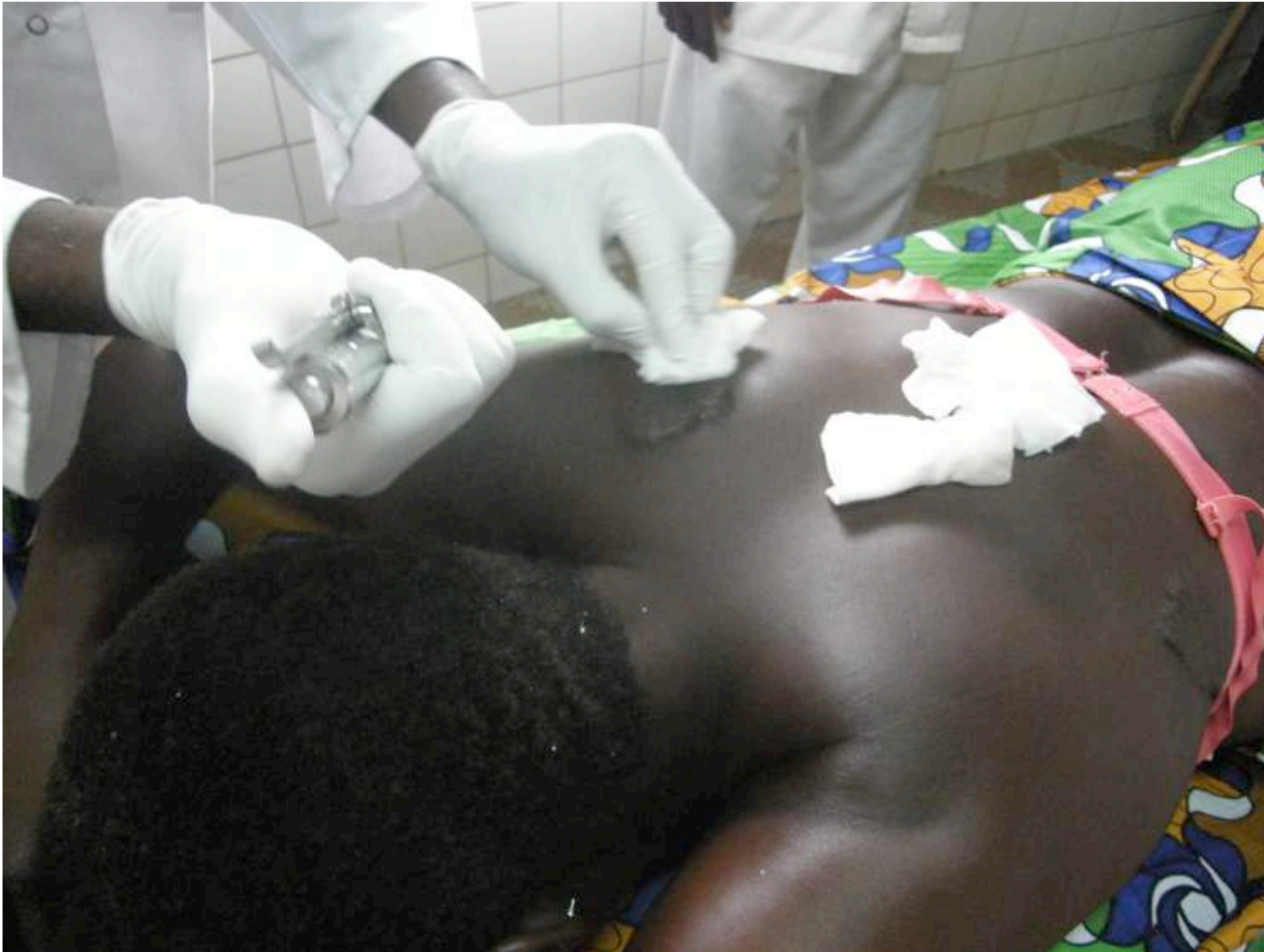Surveillance ultérieure de la cicatrisation
pour relais par KENACORT si récidence de la base lésionnelle.



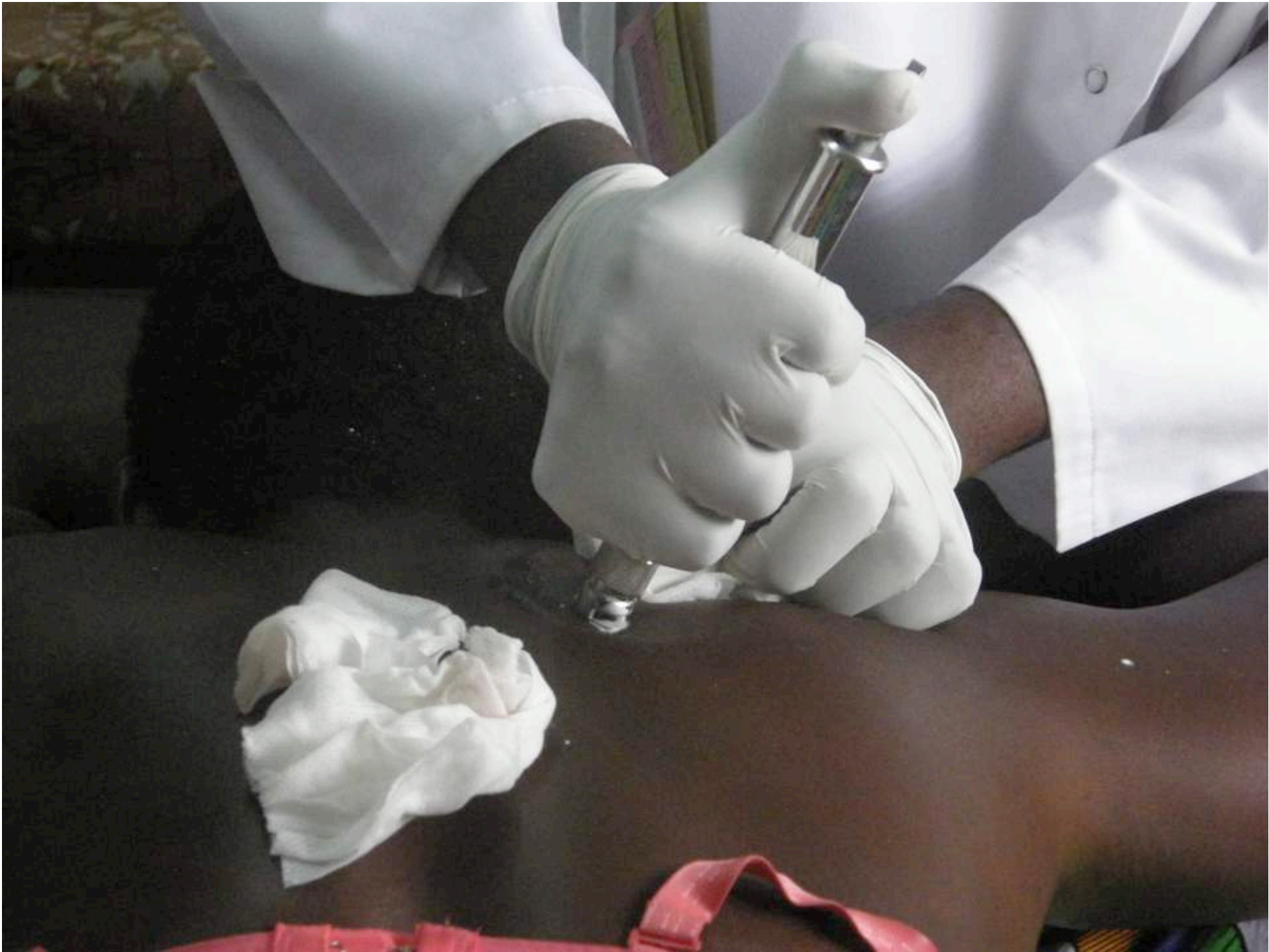Contrôle de la cicatrice post exérèse de **la chéloïde pédiculée** faite la veille.
L'exérèse a nécessité l'utilisation du bistouri électrique avec pince bipolaire pour hémostase
suture externe par points hémostatiques séparés et pansement alginat + hydrocellulaire
border. Aspect propre non inflammatoire, renouvellement du pansement pour 3 jours et fils
à retirer à J15.

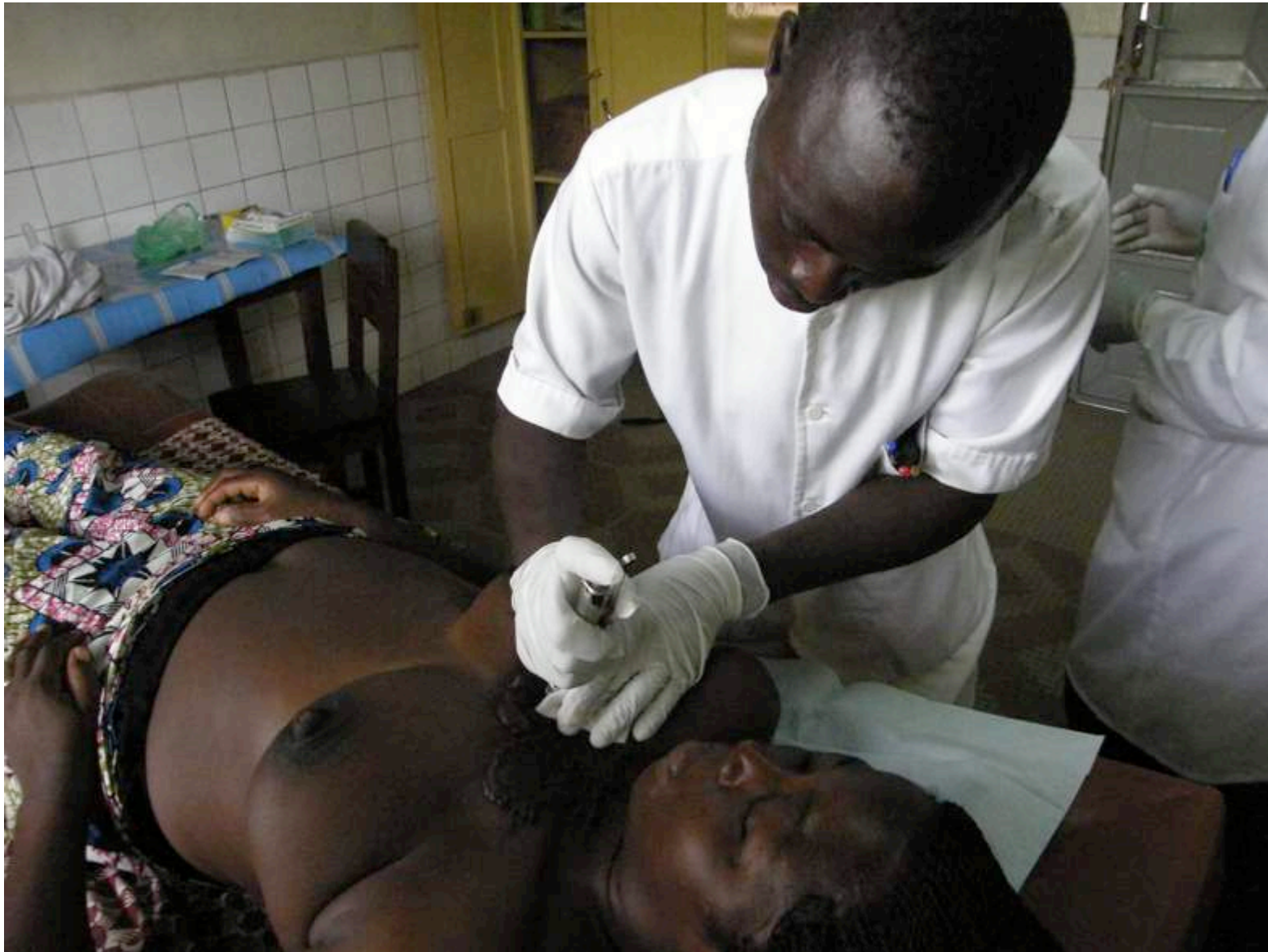

Anesthésie locale par infiltration de xylocaïne 1% sans adrénaline avant injection par dermojet

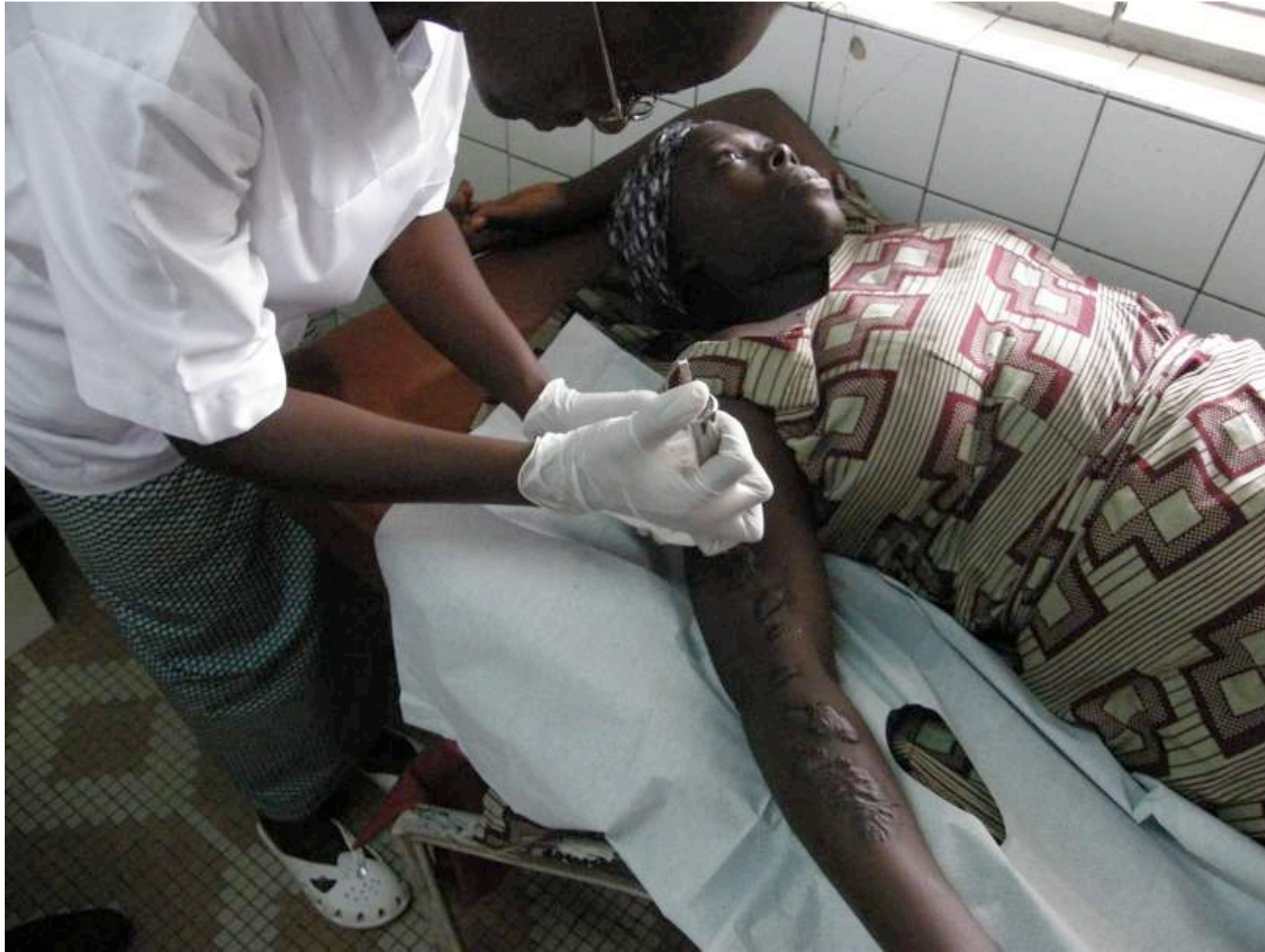

Injection **dermojet** (2 ampoules KENACORT 80mg) chez une femme présentant plusieurs chéloïdes dont une localisation dorsale supérieure prurigineuse et douloureuse à la pression.
Anesthésie locale par infiltration de xylo 1% sans adrénaline puis dermojet
(JEAN a pris le relais pour la 2^e ampoule).

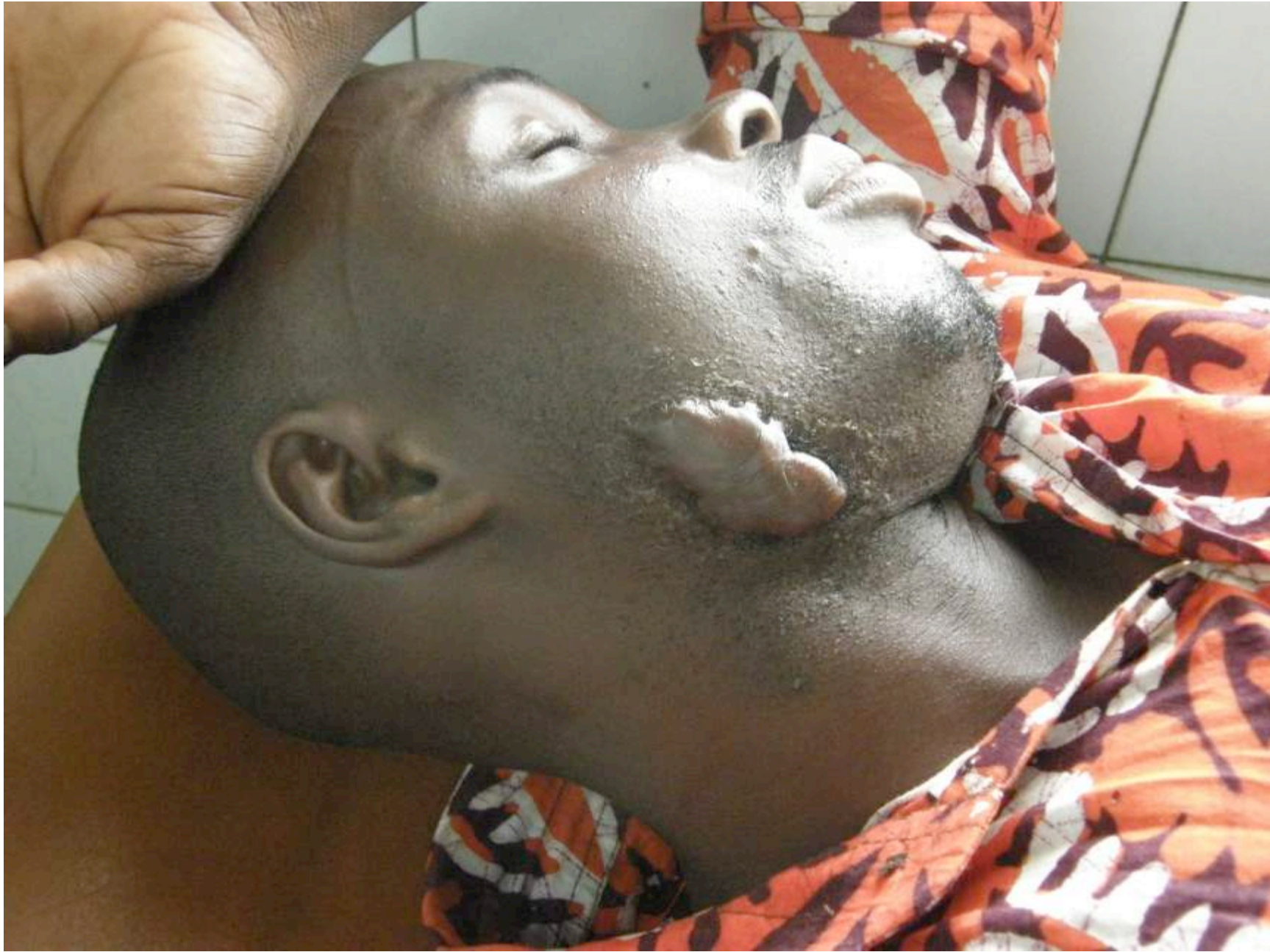



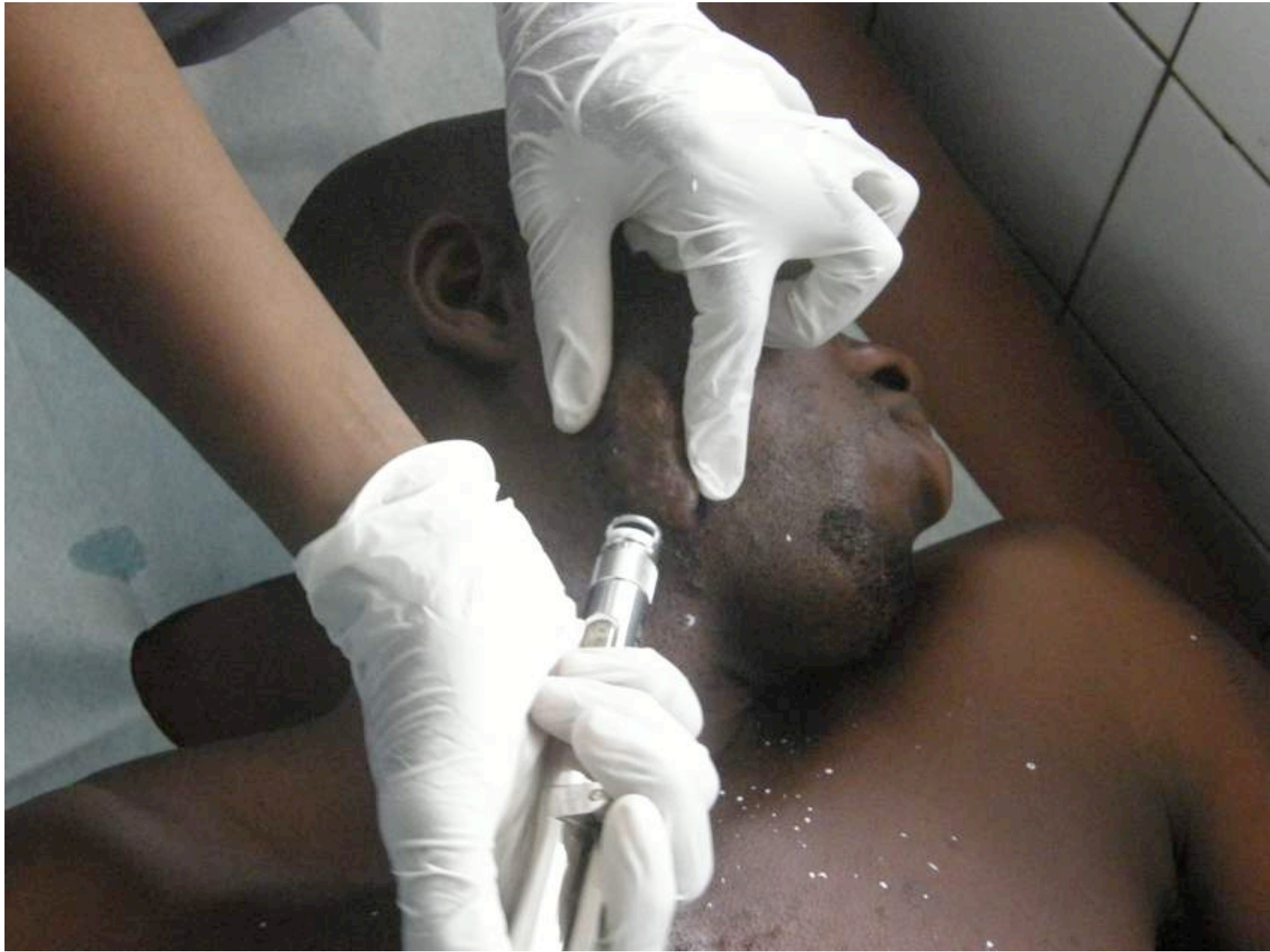Injection au dermojet d'une chéloïde préthoracique en plaque à bords indurés
Préparation de la seringue par James qui effectue la première série d'injections
relayé par Eric (infirmier) pour la deuxième ampoule de KENACORT



Injections au dermojet de cicatrices chéloïdes étagées du bras droit, effectuées par James puis par sœur Cécile.



Cicatrice chéloïde mandibulaire droite



Injection au dermojet d'une cicatrice chéloïde mandibulaire droite